

Universidad Autónoma de Sinaloa

Facultad de Odontología

Especialidad en Ortodoncia



**Importancia del Diagnóstico de Colapso Maxilar de Acuerdo con el
Análisis de Pensilvania en la Decisión Terapéutica de los Pacientes
del Posgrado de Ortodoncia**

No. ° De registro 2022-6

Tesis como requisito para obtener el grado de Especialidad en Ortodoncia presenta:

C.D. Blanca Nidia López Gámez

Director de tesis:

M.O. Efigenia Moreno Terrazas

Codirector de tesis:

Dr. en C. Julio Carlos Garnica Palazuelos

Culiacán de Rosales, Sinaloa. Noviembre 2022



Dirección General de Bibliotecas
Ciudad Universitaria
Av. de las Américas y Blvd. Universitarios
C. P. 80010 Culiacán, Sinaloa, México.
Tel. (667) 713 78 32 y 712 50 57
dgbuas@uas.edu.mx

UAS-Dirección General de Bibliotecas

Repositorio Institucional Buelna

Restricciones de uso

Todo el material contenido en la presente tesis está protegido por la Ley Federal de Derechos de Autor (LFDA) de los Estados Unidos Mexicanos (México).

Queda prohibido la reproducción parcial o total de esta tesis. El uso de imágenes, tablas, gráficas, texto y demás material que sea objeto de los derechos de autor, será exclusivamente para fines educativos e informativos y deberá citar la fuente correctamente mencionando al o los autores del presente estudio empírico. Cualquier uso distinto, como el lucro, reproducción, edición o modificación sin autorización expresa de quienes gozan de la propiedad intelectual, será perseguido y sancionado por el Instituto Nacional de Derechos de Autor.

Esta obra está bajo una Licencia Creative Commons Atribución-No Comercial
Compartir Igual, 4.0 Internacional



AGRADECIMIENTOS

Este trabajo de tesis va dedicado en agradecimiento a las personas que formaron parte de mi proceso de aprendizaje durante el posgrado y en la elaboración de este proyecto, principalmente a mis padres que pusieron todo su esfuerzo para que yo pudiera completar mis estudios, a mi esposo que me apoyo incondicionalmente con cada uno de los retos que se me presentaron, para que yo pudiera continuar y concluir esta etapa de mi vida exitosamente, siempre impulsándome a continuar y hacerlo de la mejor manera, a mi hermano que también formo parte de estos 3 años, también quiero agradecer a mi asesora de tesis la Dra. Efigenia Moreno Terrazas que me ayudo en la elaboración de este proyecto guiándome en cada dificultad que elaborar un trabajo de tesis implica, también quiero agradecer a mis amigas que formaron parte de mi día a día durante el posgrado un gran apoyo e incondicionales siempre, Adriana Vizcarra y Andrea Favela sin ellas el posgrado hubiera sido mucho más complicado.

ÍNDICE

2.-RESUMEN	III
3. - ABSTRACT.....	V
4.- INTRODUCCIÓN.....	1
5.-MARCO TEÓRICO	3
5.1.- COLAPSO TRANSVERSAL MAXILAR.....	3
5.2.- ETIOLOGÍA DEL COLAPSO TRANSVERSAL MAXILAR	6
5.3.- DIAGNÓSTICO.....	7
5.4.- IMPORTANCIA DEL DIAGNÓSTICO TEMPRANO DEL COLAPSO TRASVERSAL MAXILAR	9
5.5.- TRATAMIENTO.....	10
5.6.- RELEVANCIA CLÍNICA DEL COLAPSO TRASVERSAL MAXILAR.....	13
6.- ANTECEDENTES.....	14
7.- PLANTEAMIENTO DEL PROBLEMA.....	16
8.- JUSTIFICACIÓN	17
9.- HIPÓTESIS	18
10.- OBJETIVOS.....	18
10.1.- OBJETIVO GENERAL.....	18
10.2.- OBJETIVO ESPECÍFICO	18
11.- METODOLOGÍA.....	18
11.1.-MUESTRA.....	18
11.2.-CRITERIOS DE INCLUSIÓN.....	19
11.3.-CRITERIOS DE EXCLUSIÓN.....	19
11.4.-ANÁLISIS DE LA MUESTRA DE ESTUDIO	19
12.- RESULTADOS	21
12.- DISCUSIÓN.....	27
13.- CONCLUSIÓN.....	29
14.- REFERENCIAS BIBLIOGRÁFICAS.....	30

2.-RESUMEN

El colapso transversal maxilar se define como el desarrollo insuficiente del maxilar en sentido transversal. Es uno de los problemas más perjudiciales en el crecimiento facial y la integridad de las estructuras dentoalveolares. Los pacientes con esta deformidad pueden presentar signos clínicos claros, como apiñamiento dental, mordida cruzada, maloclusiones de Clase II y III o trastornos en la articulación temporomandibular⁽¹⁾. El colapso transversal del maxilar puede ser causado por respiración nasal inadecuada, traumatismos y anomalías congénitas⁽¹⁾. Para solucionar el colapso transversal del maxilar se emplean tratamientos que se basan en la aplicación y activación de fuerzas expansoras por medio de dispositivos expansores palatinos⁽²⁾. Las técnicas para tratar el colapso maxilar más utilizadas, se pueden dividir en expansión maxilar rápida y expansión maxilar lenta⁽³⁾.

El objetivo de este estudio es identificar la cantidad colapsos transversales del maxilar en CBCT de pacientes del posgrado de ortodoncia UAS en el periodo de 2018 – 2020. Y su asociación con la decisión terapéutica propuesta.

Metodología: Se examinó el total de estudios en tomografía computarizada de haz cónico por sus siglas en inglés (CBCT) en el archivo de la clínica del posgrado de ortodoncia de la universidad autónoma de Sinaloa del periodo 2018 al 2020. Se identificaron aquellos que cumplieron con los criterios de inclusión y se descartaron aquellos que presentaban algún criterio de exclusión. Para determinar los casos de colapso transversal maxilar se realizó el análisis de Pensilvania, el cual considera colapsados todos aquellos pacientes con ancho transversal maxilar menor a 5 mm con respecto a la medida transversal mandibular. La información recolectada fue capturada en una base de datos utilizando el programa Excel y se analizó con un modelo de regresión logística para predecir la probabilidad de los pacientes del posgrado estén colapsados o no y su asociación con el plan de tratamiento utilizado en cada caso.

Resultados: De acuerdo con los datos obtenidos al realizar el análisis de Pensilvania se encontró 32 pacientes con colapso transversal maxilar de un total 44 pacientes atendidos. El modelo de regresión logística no mostró asociación entre la presencia de colapso maxilar y el uso de tratamientos que resolvieran el colapso maxilar de los pacientes lo que nos indica que la frecuencia con la que se detectó el colapso transversal del maxilar y se le dio tratamiento fue muy baja.

Conclusión: Existe gran cantidad de pacientes con colapso maxilar, sin embargo, el plan de tratamiento no muestra tratar de resolver estos colapsos maxilares. Con la realización de este estudio fue posible observar como las decisiones terapéuticas basadas en análisis 3D y métodos de tratamiento como la expansión facilitan y mejoran los resultados de tratamiento, y calidad de vida del paciente. Nos es posible sugerir la utilización de análisis más precisos con tecnología 3D, prestando atención prioritaria a las anomalías morfológicas del maxilar como una de las principales causas de mal oclusiones y complicaciones físicas de los pacientes.

Palabras clave: colapso transversal maxilar, tomografía computarizada de haz cónico, plan de tratamiento utilizado.

3. - ABSTRACT

Maxillary transverse collapse is defined as insufficient development of the maxilla in a transverse direction. It is one of the most damaging problems in facial growth and the integrity of the dentoalveolar structures. Patients with this deformity may present clear clinical signs, such as dental crowding, crossbite, Class II and III malocclusions, or temporomandibular joint disorders ⁽¹⁾. The transverse collapse of the maxilla can be caused by inadequate nasal breathing, trauma, and congenital anomalies ⁽¹⁾. To treat transverse collapse of the maxilla, treatments are used that are based on the application and activation of expansive forces by means of palatal expander devices ⁽²⁾. The most used techniques to treat maxillary collapse can be divided into rapid maxillary expansion and slow maxillary expansion ⁽³⁾.

Methodology: All the CBCT (Cone Beam Computed Tomography) studies in the archive of the orthodontics postgraduate clinic of the autonomous university of Sinaloa from the period 2018 to 2020 were examined. Those that met the inclusion criteria were identified and those that presented any exclusion criteria. To determine the cases of maxillary transverse collapse, the Pennsylvania analysis was performed, which considers all those patients with maxillary transverse width less than 5mm with respect to the mandibular transverse measurement as collapsed. The information collected was captured in a database using the Excel program (Microsoft) and analyzed with a logistic regression model to predict the probability of postgraduate patients being collapsed or not and its association with the treatment plan used in each case.

Results: According to the data obtained when performing the Pennsylvania analysis, 32 patients with transverse maxillary collapse were found out of a total of 44 patients treated. The logistic regression model did not show an association between the presence of maxillary collapse and the use of treatments that resolved the maxillary collapse of the patients, which indicates that the frequency with which the transverse collapse of the maxilla was detected and treated was very low.

Conclusion: There are many patients with maxillary collapse, however, the treatment plan does not show trying to resolve these maxillary collapses. With the completion of this study, it was possible to observe how therapeutic decisions based on 3D analysis and treatment methods such as expansion facilitate and improve treatment results and the patient's quality of life. It is possible for us to suggest the use of more precise analyzes with 3D technology, paying priority attention to the morphological anomalies of the maxilla as one of the main causes of malocclusions and physical complications in patients.

Keywords: maxillary transverse collapse, cone beam computed tomography, treatment plan used.

4.- INTRODUCCIÓN

El colapso transversal maxilar (CTM) es el desarrollo insuficiente del maxilar en sentido transversal, también es uno de los problemas que afectan directamente en el crecimiento facial y en las estructuras dentoalveolares. La importancia de esta problema radica en que una correcta dimensión transversal es un componente de suma importancia para una oclusión estable y funcional ⁽²⁾. El CTM es también conocido como deficiencia maxilar cuenta con características clínicas típicas entre las que podemos observar la mordida cruzada posterior; que puede ser unilateral, bilateral, total o parcial, pudiendo incluso no estar presente en casos con constricción simultánea del arco mandibular ⁽²⁾. Otros problemas que se asocian al CTM son el, apiñamientos, paladar profundo y estrecho, con una distancia intermolar disminuida, así como corredores bucales amplios. Por lo que el CTM se considera un síndrome ⁽⁴⁾.

El CTM debe tratarse prioritariamente posterior al diagnóstico, para estimular el crecimiento correcto del complejo maxilar y de la mandíbula. La mejor terapia de ortodoncia para el CTM es la aplicación y activación de fuerzas expansoras por medio de aditamentos expansores palatinos ⁽⁵⁾. Los tratamientos para el CTM van en función de la velocidad de expansión, y el número de activaciones en un determinado tiempo de tratamiento. Las técnicas para tratar el CTM, como la expansión maxilar se pueden dividir de acuerdo con el tiempo de duración del tratamiento en rápidas y lentas ⁽⁶⁾. Estas técnicas van en función de la madurez de la sutura palatina del paciente y el grado de osificación que está presente ⁽⁷⁾.

Para la obtención de tratamientos más exitosos, es necesario un buen diagnóstico ⁽⁸⁾. Entre las herramientas diagnósticas utilizadas para el diagnóstico del colapso transversal, la más eficaz es la tomografía computarizada de haz cónico por sus siglas en inglés (CBCT). Con esta herramienta se obtiene una mejor calidad de imagen, reduciendo el sesgo a la hora de identificar puntos anatómicos y evitamos la interferencia de artefactos encontrados con frecuencia en las imágenes 2D (super posición de imágenes que no corresponden a la imagen real dando falsos positivos en los diagnósticos) ⁽⁹⁾.

En la actualidad, el estudio basado en CBCT más utilizado para el diagnóstico de colapso transversal es el análisis de Pensilvania, este señala que un maxilar está en norma transversalmente cuando mide 5 mm más que la mandíbula. Este método es de gran utilidad debido a que proporciona información confiable y precisa de las medidas reales de los pacientes ^(8, 9). Dado que los problemas de colapsos maxilares son muy frecuentes en la población y debido a las importantes alteraciones en la función oral ocasionadas por ese trastorno ⁽⁹⁾, nos dimos a la tarea de realizar este estudio, el cual tiene como propósito determinar la importancia de colapso transversal maxilar de acuerdo al análisis de Pensilvania y su relación con la decisión terapéutica propuesto para cada paciente en los pacientes de la clínica de posgrado de ortodoncia de la universidad autónoma de Sinaloa que solicitaron tratamiento ortodóntico través de las CBCT que se encuentran en los archivos de la clínica.

5.-MARCO TEÓRICO

5.1.- Colapso Transversal Maxilar

El CTM es considerada la anomalía maxilar más frecuente⁽²⁾. Esta se caracteriza por originarse a partir de deficiencias tanto en el crecimiento, como el desarrollo del maxilar en sentido transversal⁽²⁾. Como consecuencia de esta anomalía se producen muchas maloclusiones. El CTM es signo de una deficiencia del desarrollo del maxilar y las estructuras circundantes^(4, 5). Que puede ser causada por respiración nasal deficiente, traumatismos y anomalías congénitas⁽⁴⁾. Los pacientes con este problema suelen presentar signos clínicos claros, como apiñamiento dental, mordida cruzada, maloclusiones clase II y III, paladar estrecho o triangular e incluso trastornos en la articulación temporomandibular como puede observarse en la **(Figura 1)**⁽⁴⁾. Se estima que la frecuencia de mordida cruzada posterior causadas por CTM es del 9.4% en México y solo el 30% de dicha población busca atención o se percata que el problema está presente^(4, 6).

Los datos antropométricos descritos por James A. McNamara demuestran que los cambios de los arcos están determinados por el movimiento de los órganos dentarios y por el crecimiento y desarrollo esquelético⁽⁶⁾. El crecimiento trasversal palatino se determina frecuentemente desde etapas tempranas hasta la adolescencia, y la distancia inter canina e inter molar aumenta desde el nacimiento hasta los 13 años, después de esto disminuye una vez completado el desarrollo de la dentición permanente para llegar a estabilizarse después de esta etapa⁽⁶⁾. Por lo tanto, es importante resaltar que el CTM debe tratarse en etapas tempranas para estimular el crecimiento correcto del complejo maxilar, estimular el crecimiento correcto de la mandíbula y las facies del paciente⁽⁶⁾.

La necesidad de tratamiento para la deficiencia transversal depende de la discrepancia entre el arco superior e inferior y la necesidad de crear espacio para alinear los órganos dentarios ⁽⁵⁾. El tratamiento de las deficiencias transversales tiene como objetivo mejorar posibles problemas periodontales, lograr la estabilidad dental y esquelética, así como la estética de la sonrisa y generar cambios positivos en otras estructuras óseas relacionadas con el maxilar ⁽¹⁰⁾.

Las opciones de tratamiento para el CTM incluyen la aplicación de fuerzas ortopédicas con protocolos de expansión maxilar lenta o rápida en niños y adolescentes, y la disyunción quirúrgica de la sutura media palatina en adultos ⁽¹⁰⁾. Existen tres opciones cuando se presenta la necesidad de tratamientos de expansión maxilar: expansión ortodóntica, expansión orto-quirúrgica y expansión quirúrgica ^(10, 11). Las indicaciones dependen de la osificación de la sutura media palatina del paciente y de la gravedad del problema ⁽¹¹⁾. La expansión ortodóntica, también denominada expansión maxilar rápida (RME por sus siglas en inglés), es un procedimiento en el cual se cementa un expansor en los premolares y molares superiores.

La expansión se obtiene mediante protocolos de activación indicados y planeados por el ortodoncista a cargo del tratamiento ⁽¹¹⁾. El mecanismo de la expansión rápida maxilar data desde 1860, con Emerson C. Angell quien fue el primero en aplicar un aditamento medio en premolares aplicando fuerza expansiva al arco, un cuarto de pulgada en dos semanas y observo posteriormente que se producía un diastema inter incisivo como resultado de la expansión, más tarde Hass et al. ⁽¹²⁾ en 1970 publicaron un estudio a partir de modelos felinos ⁽¹³⁾, en esta investigación se reportó un incremento en la actividad celular del sistema sutural, así como un aumento en la dimensión de la vía aérea ósea nasal; este efecto ayudo para fomentar el uso del tratamiento de expansión rápida del maxilar durante la primera parte de este siglo ^(11, 13).

La RME se ha convertido en un tratamiento ampliamente utilizado para la deficiencia transversal del maxilar. Los efectos de la RME no se limitan al maxilar superior. El maxilar tiene contacto con 10 huesos en la cara y cráneo (temporales, vómer, esfenoides, parietales, frontal, huesos propios de la nariz, lagrimal, porción horizontal del hueso palatino), por lo que la expansión rápida afecta directamente a estas otras estructuras óseas ^(3, 8). Se ha comprobado que en la RME separa las paredes externas de la cavidad nasal lateralmente y causa la separación de la bóveda palatina y el alineamiento del tabique nasal ⁽¹⁴⁾. Esta modificación disminuye la resistencia nasal, y mejora la respiración ⁽¹⁵⁾.

Los pacientes con CTM a frecuentemente muestran un patrón esquelético vertical común, con altura facial anterior alargada, bóveda palatina alta, posición baja de la lengua, labios incompetentes y respiración bucal ⁽¹⁵⁾.

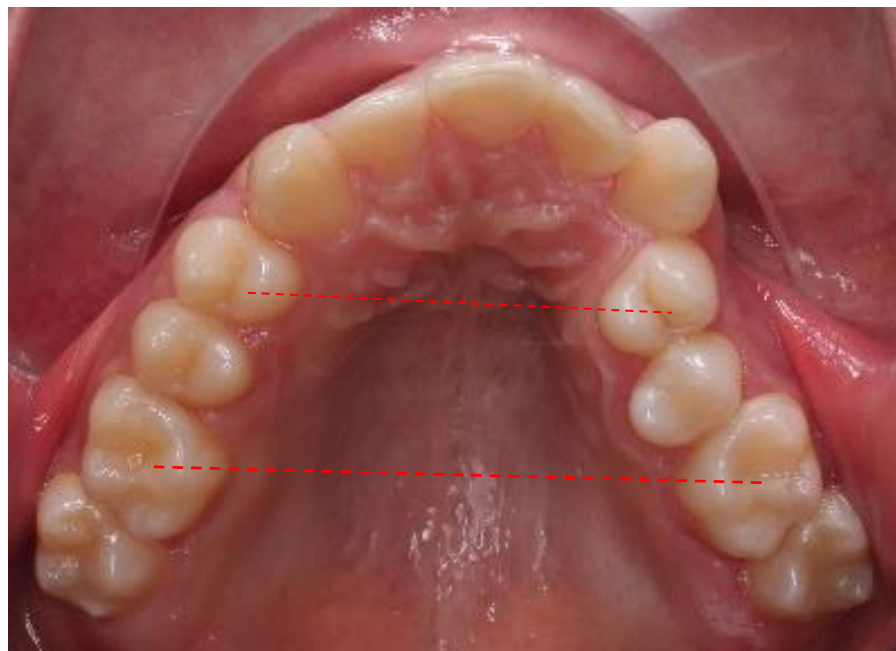

Figura. - 1 Apariencia clínica del paciente con colapso trasversal del maxilar con presencia de los principales signos clínicos de paciente con CTM apiñamiento severo, distancia trasversal disminuida, paladar profundo y triangular, mordida cruzada posterior. Figura obtenida del archivo de posgrado UAS.

5.2.- Etiología del colapso transversal maxilar

Las alteraciones trasversales maxilares causadas por problemas del crecimiento se pueden encontrar en cualquier estadio del desarrollo ⁽¹⁶⁾. Su etiología pueden ser por hábitos de respiración bucal, deglución atípica y succión digital, los cuales pueden ser tratados ortopédicamente cuando el paciente se encuentre en etapas de crecimiento activo; de lo contrario se corregirán mediante disyunción quirúrgica o disyunción ortopédica quirúrgica asistida ⁽¹⁷⁾. Las deformidades trasversales del maxilar también pueden ser originados por complicaciones durante la morfogénesis craneal, la cual parte de la dimensión transversal, seguida da la profundidad o dimensión sagital, y posteriormente la altura facial ⁽¹⁸⁾.

Cuando los maxilares no logran formarse de manera adecuada en cuanto a la dimensión transversal, la ontogénesis continúa su proceso y los órganos dentarios pueden presentar una erupción seguida de una alineación deficiente o incorrecta, dando lugar a mal oclusiones, como mordidas cruzadas posteriores unilaterales o bilaterales, maloclusiones severas, mordida en tijera, mordida abierta, malposiciones dentales, mal formación óseas como arcos estrechos y paladar profundo siendo estos los signos clínicos principales para los problemas trasversales del maxilar ⁽¹⁹⁾.

La presencia de hábitos como succión digital y respiración bucal son causantes de la mal formación del arco maxilar ocasionando deficiencia trasversal maxilar como podemos observar en al **(Figura 2)**. En los casos de una respiración deficiente o pacientes respiradores orales la principal causa es la posición baja de la lengua, la cual deja de ejercer presión sobre el paladar evitando así el desarrollo correcto del paladar y generando una hiperactividad de los músculos buccinadores, que tienden a comprimir el maxilar. En los casos de hábitos como la succión digital se genera una deformación en el paladar debido a la presión que ejerce el dedo contra el paladar ^(11, 12).

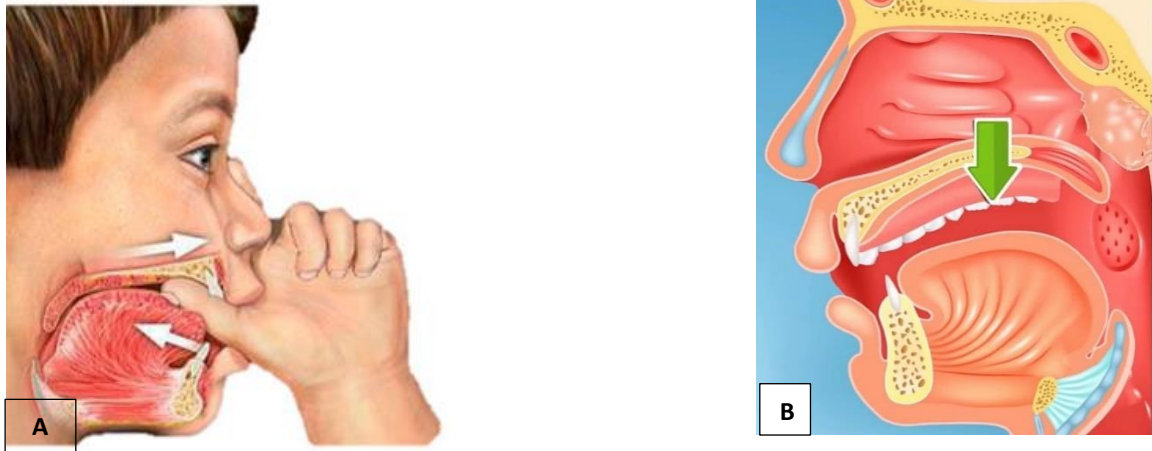

Figura. - 2 Los hábitos, y la respiración bucal son una de las principales causas del colapso trasversal maxilar (A) muestra un hábito de succión digital con el cual el paciente deforma el paladar con la presión y forma del dedo y (B) respiración bucal el paciente al respirar con la boca abierta impide la elevación de la lengua la cual favorece al desarrollo correcto de la bóveda palatina ^(20, 21).

5.3.- Diagnóstico

El diagnóstico de los CTM puede ser difícil y a menudo incluye el uso de más de uno de los siguientes métodos: evaluación clínica, análisis de modelos dentales, oclusogramas, radiografía craneofacial y CBCT. Las cefalometrías postero anteriores (PAC) se consideraban la forma más común de evaluar las discrepancias transversales del maxilar ⁽²²⁾. Sin embargo, es bien sabido que las imágenes convencionales bidimensionales (2D) de estructuras esqueléticas tienen limitaciones (como la presencia de artefactos, interposición de estructuras anatómicas, poca nitidez de imagen) que afectan la precisión de la ubicación de los puntos de referencia, lo que, aunado a la posibilidad de cometer errores del ortodoncista en la identificación de los puntos de referencia del PAC, puede ocasionar importantes errores en el diagnósticos ⁽²³⁾. Desde su introducción en 1998, la tomografía computarizada de haz cónico (CBCT) es de suma importancia para el diagnóstico y la planificación del tratamiento ⁽²⁴⁾.

La CBCT en ortodoncia brinda información sobre tejidos duros para la realización de mediciones con mínimos errores ⁽²⁵⁾. Proporciona más información debido a que la calidad de imagen tiene mayor nitidez, además, al ser imágenes en 3D permite ver estructuras en los tres planos del espacio sin que se interpongan dos imágenes, permite la ubicación de puntos anatómicos con mayor precisión que las imágenes 2D o los estudios de modelos dentales, principalmente para evaluar el grosor óseo y el movimiento de los dientes antes y después de la expansión maxilar ⁽²⁵⁾. La CBCT se ha utilizado precisamente para proporcionar información sobre cómo la expansión puede afectar las estructuras periodontales y dentales y cómo la expansión determina el movimiento de los dientes ⁽²⁶⁾. Para diagnosticar la cantidad de expansión necesaria se utiliza el análisis transversal por tomografía de haz cónico (CBCT) de la universidad de Pensilvania el cual se ha convertido en el estándar de oro para el diagnóstico preciso de las discrepancias trasversales utilizando esta tecnología, este análisis señala que el maxilar para considerarse en norma debe ser 5 mm más ancho transversalmente que la mandíbula y la discrepancia maxilo-mandibular dictará la necesidad de tratamiento para cada paciente, como podemos observar en la **(Figura3)** figura que ejemplifica los cortes y puntos anatómicos de referencia para la obtención de las medidas trasversales de maxilar y mandíbula ^(22, 27).

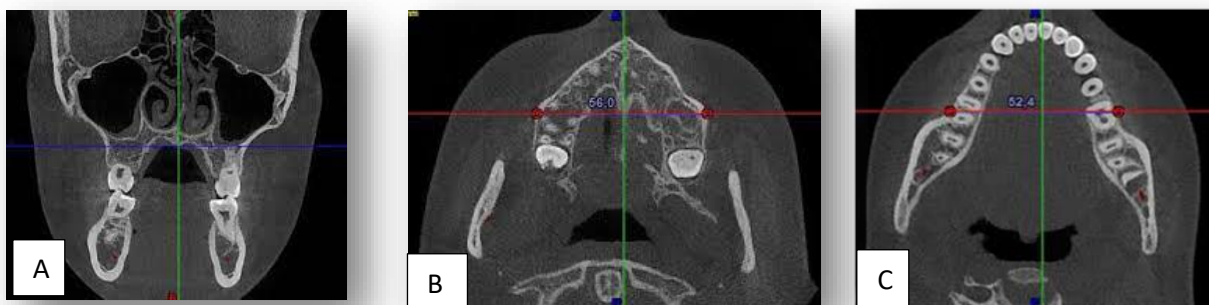


Figura. - 3 A) plano coronal (línea azul) en el centro de las raíces palatinas de los primeros molares a nivel de la bifurcación B) Vista axial: de cortical derecha a izquierda (línea roja) indica medida trasversal maxilar. C) Vista axial: de cortical derecha a izquierda (línea roja) indica medida trasversal mandibular. Figuras obtenidas de las CBCT del archivo de posgrado UAS.

5.4.- Importancia Del Diagnóstico Temprano Del Colapso Transversal Maxilar

El diagnóstico temprano del CTM permite su atención utilizando tratamientos ortodónticos, los cuales son más exitosos cuando se realizan en pacientes en etapas de crecimiento activo sin embargo también es posible realizarlos una vez que el paciente dejó de crecer. El prevenir y dar atención al colapso transversal del maxilar evita que dicho síndrome incremente sus repercusiones en otras estructuras de la cavidad oral con las que interactúan directamente los maxilares, como son las estructuras periodontales, la articulación temporomandibular, los huesos de la cara y cráneo o incluso funciones orales generalizadas ⁽²⁸⁾.

La expansión rápida del maxilar mediante la apertura de la sutura palatina se vuelve más difícil a medida que los pacientes completan la osificación de su sutura ⁽¹⁾. Angeliari et al. (2013) evaluaron la maduración esquelética de la sutura media palatina mediante tomografía computarizada de haz cónico (CBCT) en adolescentes mayores o adultos jóvenes. En ese estudio, informaron que el 25% de las niñas de 11 a 14 años y el 57% de las de 14 a 18 tenían fusión de sutura palatina media en el hueso palatino o maxilar ⁽¹⁾.

La fusión de la sutura palatina media varía mucho según la edad y el sexo sin embargo la osificación de esta no corresponde con la edad cronológica del paciente. Persson y Thilander (1977) ⁽²⁹⁾ informaron sobre la fusión de sutura palatina media en pacientes de 15 a 19 años. Por otra parte, existen reportes de pacientes adultos de diferentes edades (27, 32, 54, 71 años) sin signos de fusión de suturas medio palatinas ⁽²⁹⁾. Por lo tanto, el pronóstico de expansión palatina radica en el estadio de osificación de la sutura media palatina y no en la edad del paciente ⁽²⁹⁾. Es importante el CTM tenga un diagnóstico y un tratamiento prioritario dado que tener bases óseas con proporciones correctas facilita la corrección de otras mal oclusiones comunes en los pacientes que solicitan tratamiento ortodóntico, preparando la arcada para recibir el tratamiento correspondiente.

5.5.- Tratamiento

Si la deficiencia transversal es de origen esquelético, el tratamiento debe ser prioritario, tan pronto erupcionen los primeros molares permanentes superiores ^(7, 11, 30). Siendo su diagnóstico temprano de suma importancia para la estabilidad de los resultados del tratamiento, esto debido a que se busca solucionar el problema antes de que la sutura palatina tenga una osificación completa y requiera de fuerzas mayores para lograr un tratamiento expansivo exitoso y en ocasiones es de suma importancia la valoración de la sutura media palatina sin importar la edad cronológica paciente ⁽³¹⁾. Si el problema transversal es dentoalveolar el tratamiento puede demorarse hasta la dentición permanente, o bien en cualquier etapa de la vida del paciente ⁽³²⁾.

Los tratamientos para el colapso maxilar se basan en la velocidad de los protocolos de expansión, al número de activaciones en un determinado tiempo de tratamiento ^(14, 33). Las técnicas de expansión maxilar se pueden clasificar en RME (expansión maxilar rápida) y SME (expansión maxilar lenta, por sus siglas en inglés) como es posible observar en la figura **(Figura 4)** ⁽³³⁾.

La RME se ha convertido en un procedimiento recomendado para el tratamiento del colapso del arco maxilar, este tratamiento consiste en abrir la sutura media palatina y está indicado antes de la osificación de la sutura ⁽³⁴⁾. La RME antes del pico de maduración esquelética tiene mayores efectos esqueléticos que cuando se realiza después del pico de crecimiento, por lo tanto, es un tratamiento impredecible debido a que el paciente ya no se encuentra en crecimiento y esto impide garantizar el éxito de la expansión, para pacientes al final de la adolescencia o al principio de la edad adulta y en estos casos se emplean tratamientos de disyunción orto-quirúrgica ⁽³⁵⁾.

Según el método CVM (cervicovertebral) descritas por L Franchi, T Baccetti (2002)⁽³⁶⁾, el pico de crecimiento se da entre los estadios C3 y C4. En este momento es cuando sería ideal atender a estos pacientes para lograr una RME exitosa. El crecimiento transversal del paladar debido a la actividad osteogénica de la sutura medio palatino persiste hasta los 16 años en las niñas y los 18 años en los niños. Sin embargo, la fusión de la sutura palatina media varía mucho según la edad y el sexo⁽³⁷⁾. La variabilidad individual de la fusión de la sutura del paladar medio debe entenderse para predecir si la RME es una alternativa viable en adolescentes tardíos o adultos jóvenes^(2, 38).

En casos con colapso maxilar de leve a moderado (menor a 5 mm, medido clínicamente en la región de los molares) en pacientes que ya no están creciendo, se indica expansión maxilar lenta^(7, 39). En estos casos, los cambios transversal del maxilar puede lograrse mediante la expansión de los procesos alveolares y la inclinación bucal de las coronas de los dientes posteriores⁽⁴⁰⁾. Estos resultados se obtienen con aparatos expansores como Haas o Hyrax, pero activados a menor frecuencia, o con expansión del arco maxilar y la constricción del arco mandibular mediante aparatología fija ortodóntica⁽⁴⁰⁾.

En casos de colapso maxilar severo (mayor de 5 mm en relación con la dimensión transversal mandibular), se han desarrollado varios protocolos de osteotomías maxilares para disminuir la resistencia a la apertura de la sutura meso palatina, para separar el maxilar de sus principales soportes craneales, y para obtener un aumento permanente en el ancho maxilar con mínima inclinación de los dientes. Los dos tipos de osteotomía más frecuencia son la osteotomía maxilar segmentada Le Fort I y la osteotomía maxilar parcial con el apoyo de expansores (expansión maxilar rápida asistida quirúrgicamente, SARME) como se puede observar en la **(Figura 4)**^(38, 41).

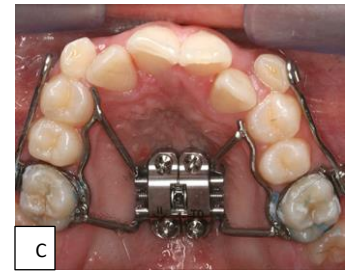
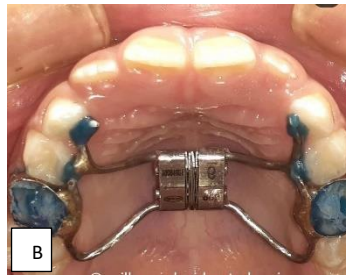
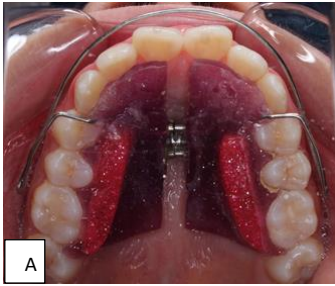

Figura. - 4 A) expansión maxilar lenta con pistas planas, B) expansión maxilar rápida con hyrax, C) expansión maxilar rápida con anclaje esquelético (MARPE). Figuras obtenidas del archivo de posgrado UAS.

5.6.- Relevancia Clínica Del Colapso Trasversal Maxilar

La morfogénesis craneofacial inicia con la dimensión transversal, continuando con la dimensión sagital y finalmente la altura facial ⁽⁴²⁾. Cuando los maxilares no se alinean correctamente transversalmente, la ontogénesis sigue su proceso y los órganos dentarios erupcionan y se alinean posiciones incorrectas, provocando, mordidas cruzadas unilaterales o bilaterales posteriores, maloclusiones severas, mordida en tijera, mordida abierta, malposiciones dentales, arcos estrechos y paladar profundo ⁽⁴²⁾.

Esta alteración del crecimiento transversal del maxilar superior obliga a los órganos dentarios posteriores mandibulares a entrar en una compensación ⁽⁴³⁾. Presentando una inclinación negativa de los molares mandibulares por su posición compensatoria y en el caso de los molares maxilares se muestran con una inclinación vestibular, o inclinación positiva ^(18, 44). Esta compensación dificulta y enmascara el diagnóstico de una posible deficiencia en el crecimiento maxilar y mandibular ^(1, 45).

Estas condiciones compensatorias de los dientes pueden traer como consecuencia acentuada curva de Wilson, interferencias en los movimientos extrusivos, o una mala distribución de las fuerzas oclusales a lo largo del eje longitudinal del diente ^(44, 45), que a largo plazo se convierten en factores de riesgo para provocar alteraciones periodontales, como recesiones gingivales y pérdida de altura ósea vestibular ^(15, 46). La compresión maxilar debido a una falta del desarrollo puede ir acompañada de dos cuadros clínicos diferentes: a) Compresión maxilar con apiñamiento dentario. b) Compresión con protrusión de los incisivos con una relación anteroposterior en clase II ⁽⁴⁶⁾. Estas condiciones son características de la falta de desarrollo transversal del arco maxilar, y algunas otras como problemas temporomandibulares, como sintomatología dolorosa y/o chasquidos ⁽⁴⁷⁾.

6.- ANTECEDENTES

Existen diferentes artículos en la literatura en los que se considera el estudio y tratamiento de las discrepancias transversales, las mejoras notorias en la condición de los pacientes y la efectividad de diferentes métodos diagnósticos para discrepancias transversales: Farronato et al.(2008) ⁽⁴⁸⁾, realizaron un estudio con 21 mujeres y 20 hombres de 6 a 12 años de edad en una universidad de posgrado en Milán con el objetivo de demostrar la importancia de los tratamientos para el colapso transversal del maxilar en pacientes con vías a área disminuidas y pacientes con cefaleas constantes realizando EMR a 42 pacientes y observaron cambios en las estructuras óseas y una mejora significativa en la dimensión de vía aérea y lo que provocó la disminución cefaleas comprobando que los tratamientos expansivos mejoran la calidad del paciente cuando son utilizados en los tratamientos ortodónticos ⁽⁴⁸⁾.

Gordon C. Cheung et al.(2021) ⁽⁴⁰⁾ evaluaron el impacto de la expansión con hyrax en 66 pacientes, de 10 a 16 años de edad, de ambos sexos, en dentición permanente para mejorar el volumen de vía aérea y mal oclusiones causadas por el colapso transversal maxilar con ayuda de herramientas diagnosticas en 3D previo al tratamiento y posterior a él, y notaron mejoras significativas para los pacientes tratados con expansión ⁽⁴⁰⁾.

Edna Namiko Izuka et al. (2015)⁽⁴⁹⁾ realizaron un estudio en la universidad de Sao Paulo Brasil con una muestra de 25 respiradores bucales en edades de 6 a 13 años sobre el impacto inmediato de la expansión maxilar rápida en las dimensiones de las vías respiratorias superiores y en la calidad de vida de los respiradores bucales los resultados sugieren una mejoría respiratoria de los pacientes sometidos a RME. El aumento en el volumen de las vías aéreas de la nasofaringe y las cavidades nasales contribuyeron a las mejoras en la calidad de vida del paciente y la respiración bucal disminuyo ⁽⁴⁹⁾ .

Tamburino et al. (2010) ⁽²⁶⁾ realizaron un estudio en la universidad de Pensilvania para la medición del colapso trasversal del maxilar utilizando puntos de referencia anatómicos localizados con CBCT. Encontraron que en presencia de discrepancia transversal se encuentran disfunción de atm, alteraciones oclusales e inclinación excesiva de molares maxilares⁽²⁶⁾.

Cheung et al.(2019) ⁽⁴⁰⁾ evaluaron la validez de un análisis intermaxilar transversal en 2D, la relación de los puntos anatómicos (JJ/Ag-Ag), en cráneos secos, para identificar errores asociados al diagnóstico con PAC (cefalometría postero anterior) en comparación con CBCT. Se demostró que la identificación de puntos de referencia usando CBCT era más confiable por la localización precisa de puntos anatómicos que la PAC para la evaluación de la discrepancia transversal intermaxilar, con ayuda de la CBCT diagnosticaron incorrectamente menos cráneos (8%) que utilizando PAC (18%) ⁽⁵⁰⁾.

Kyung-Min Lee et al. (2014) ⁽²³⁾ realizaron un estudio para verificar la correlación de la CBCT y la Rx PA (radiografía postero anterior) en el ancho trasversal maxilar tomando en cuenta la localización de ciertos puntos anatómicos en el hueso basal y encontraron que para el diagnóstico de malformaciones, deformidades maxilofaciales se requiere un diagnóstico en 3D para que sea posible superar las limitaciones de la imagen bidimensional en específico las generadas cuando se utiliza cefalometría postero anterior (AP) ⁽⁵¹⁾.

Benjamin Tai et al. (2014) ⁽²³⁾ realizaron un estudio en donde evaluaron la confiabilidad del uso de cefalometría postero anterior y TC de haz cónico para determinar dimensiones transversales en la práctica clínica. Las mediciones en imágenes de PAC y CBCT demostraron diferencias significativas en la mayoría de las variables evaluadas (16%) se encontraron lecturas falsas positivas en los resultados del análisis postero anterior debido a la falta de claridad de la radiografía y presencia de artefactos, comprobando que con la CBCT la localización de puntos anatómicos y lecturas precisas para la medición trasversal fue más confiable ^(24, 52).

7.- PLANTEAMIENTO DEL PROBLEMA

Una de las alteraciones más comunes en los pacientes de ortodoncia son las alteraciones del maxilar de tipo transversal que son la principal causa de mal oclusiones, alteraciones en la erupción y mal posición dentaria, mal formación de los arcos, complicaciones sistémicas, su etiología es multifactorial y los reportes de prevalencia de esta condición son del 23% de la población con mal oclusión ⁽⁵³⁾, dada la alta frecuencia en la población es necesario realizar un buen diagnóstico que sea preciso y que permita plantear tratamientos minimizando errores.

Hasta la actualidad las herramientas diagnósticas más conocidas como el análisis de modelos o diagnósticos basados en análisis cefalométricos postero-anterior y comúnmente contribuyen a que el clínico plantee tratamientos erróneos, debido a que estas herramientas son poco precisas, dificultan la localización de puntos anatómicos y no muestran un panorama claro de la condición del paciente, con la ayuda de la tomografía computarizada y los análisis en 3D se marca una pauta importante en la precisión del diagnóstico y en el planteamiento de los tratamientos, permitiendo que el ortodoncista sea capaz de elaborar el plan de tratamiento correcto para el paciente y que este no sea deficientes o más complicados para lograr el éxito del tratamiento ortodóntico.

Es de suma importancia instruir al ortodoncista al diagnóstico de los problemas transversales antes del diagnóstico sagital o vertical y que este sea prioritario a la hora de elaborar los planes de tratamiento dado que comúnmente el ortodoncista buscaba compensar con otros tratamientos lo que podría lograr con el tratamiento transversal, disminuyendo la calidad de los tratamientos y el éxito de ellos. La falta de diagnósticos precisos del colapso transversal maxilar impide al clínico darle atención prioritaria a esta mal formación e impiden dar el tratamiento correcto para la condición del paciente.

Por lo tanto, este estudio es indispensable para informar al gremio ortodóntico acerca de la importancia de este problema, para poder lograr un diagnóstico precoz, acertado y tratamientos oportunos y exitosos. Dado que es de suma importancia generar información que nos enseñe a darle atención prioritaria a la corrección del colapso transversal. Este estudio dará a conocer la importancia del diagnóstico y tratamiento certero en la población atendida por el posgrado de ortodoncia de la UAS.

8.- JUSTIFICACIÓN

Es importante que el gremio ortodóntico conozca la importancia de atender primero los problemas transversales antes que los problemas sagitales y verticales dado que con la innovación de nuevas herramientas diagnósticas como los análisis en 3D es posible diagnosticar oportunamente el colapso transversal maxilar y darle tratamiento adecuado en etapa de crecimiento y aún si está ya esté terminada, la realización de este proyecto contribuye a los conocimientos acerca del tratamiento de colapso transversal y confirma las teorías de que debido a la frecuencia de esta malformación es importante atenderla prioritariamente y así crear las condiciones anatómicas necesarias para la corrección de diversas maloclusiones que en ocasiones pueden ser la consecuencia de un colapso transversal del maxilar, el tratamiento del colapso transversal maxilar no solo nos ayuda a facilitarnos el tratamiento ortodóntico sino que mejora la calidad de vida del paciente ya que contribuye a mejorar los tratamientos de vías aéreas disminuidas; en ocasiones los tratamientos planeados sin estar seguros de un colapso transversal negativo conllevan a dar solución solo a la posición dentaria y no a al tamaño y forma adecuada de los maxilares y con esto a mejorar la calidad de vida de los pacientes.

Este estudio permitirá estimar la importancia del colapso transversal maxilar presentes en los pacientes del Posgrado de Ortodoncia de la Universidad Autónoma de Sinaloa y cuál es la decisión terapéutica adecuada.

9.- HIPÓTESIS

Existirá una asociación entre la presencia de colapso maxilar y el tipo de tratamiento realizado a los pacientes del posgrado de la universidad autónoma de Sinaloa.

10.- OBJETIVOS

10.1.- Objetivo General

Identificar la cantidad colapsos transversales del maxilar en CBCT de pacientes del posgrado de ortodoncia UAS en el periodo de 2018 – 2020. Y su asociación con la decisión terapéutica propuesta.

10.2.- Objetivo Específico

Asociación de la presencia de colapso maxilar con la decisión terapéutica propuesta.

11.- METODOLOGÍA

Este es un estudio transversal, observacional, analítico.

11.1.-Muestra

Población blanco: Pacientes que solicitan tratamiento ortodóntico y que tienen una tomografía diagnóstica.

Población objetivo: pacientes del Posgrado de Ortodoncia de la Universidad Autónoma de Sinaloa.

Se examinaron todos los estudios CBCT en el archivo de la clínica del posgrado de ortodoncia de la universidad autónoma de Sinaloa que solicitaron tratamiento ortodóntico del periodo 2018 al 2020. Se identificaron aquellos que cumplen con los criterios de inclusión y se descartaron aquellos que presentaban algún criterio de exclusión, para poder definir la muestra de trabajo del estudio.

11.2.-Criterios de inclusión

- CBCT's que se encuentren en el archivo de la clínica del posgrado de ortodoncia. de la universidad autónoma de Sinaloa.
- CBCT's que se encuentren en buen estado.
- CBCT's que permitan realizar el análisis de Pensilvania.

11.3.-Criterios de exclusión

- CBCT's en mal estado o no reproducibles.
- Pacientes con anomalías anatómicas como labio paladar-hendido.
- Pacientes con deformidad craneal hereditaria o adquirida.

11.4.-Análisis de la muestra de estudio.

La muestra estuvo conformada por 52 expedientes del posgrado de ortodoncia UAS que contaban con CBCT de los cuales se excluyeron 8 por no cumplir con los criterios de inclusión conformando la muestra de 44 CBCT de pacientes del posgrado a las cuales se les practicó el análisis de Pensilvania para determinar si estaban colapsados o no.

Análisis de Pensilvania

Se realizaron los análisis de Pensilvania para determinar el número pacientes sufren de colapso transversal del maxilar. El análisis de Pensilvania se realizó como se ha publicado previamente en la literatura científica ⁽²⁶⁾. Brevemente se realizaron los siguientes pasos: Se midió la sección transversal de ambos maxilares colocando una línea de referencia en el plano coronal, desde la cresta cigomática alveolar derecha hasta la izquierda (Mx-Mx). La medición en el plano axial se realizó desde la cortical vestibular derecha hasta la izquierda.

Para obtener la medida de referencia mandibular, en un corte coronal se colocó una línea de referencia horizontal a nivel de la bifurcación de primeros molares y en el corte axial se realizó la medición desde la cortical vestibular derecha a la izquierda para la mandíbula (Ag-Ag). Se consideró un caso de colapso maxilar cuando la discrepancia entre la medida transversal del maxilar y la mandíbula fue menor a 5 mm como se observa en la **(Figura 5 y 6)**.

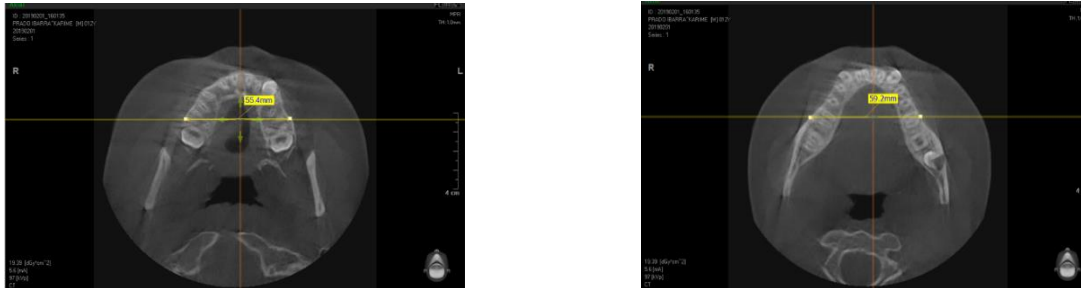


Figura. - 5 y 6 Medida trasversal maxilar y mandibular en cortes axiales para realizar el análisis de Pensilvania con estas dos medidas es posible comparar la medida maxilar contra la mandibular. Imágenes obtenidas del análisis de las CBCTS del archivo de posgrado UAS.

Análisis estadísticos

La información recolectada fue capturada en una base de datos utilizando el programa Excel (Microsoft) para su análisis descriptivo y se analizó con un Modelo de regresión logística dicotómica para predecir la probabilidad de que los pacientes del posgrado de la UAS estén colapsados o no y su asociación con la decisión terapéutica utilizada en cada caso.

12.- RESULTADOS

En el periodo del 2018 al 2020 se analizaron 44 archivos de tomografías computarizadas de haz cónico de los pacientes que acudieron al posgrado de la Universidad Autónoma de Sinaloa y se obtuvieron los siguientes resultados. Del total de la muestra solo 32 pacientes se encontraron positivos a colapsos transversal del maxilar para los que corresponde el 72.72% y 12 se encontraron negativos correspondiéndoles el 27.27%. En cuanto a la edad el colapso del maxilar fue más frecuente en el sexo masculino con una edad promedio de 18.9 años, y una mayor frecuencia en dentición permanente, observamos también una medida maxilar promedio de 58.4431 mm y una medida mandibular promedio de 60.1044 mm y de acuerdo con el análisis de Pensilvania encontramos un tamaño de colapso promedio de 6.9206 mm.

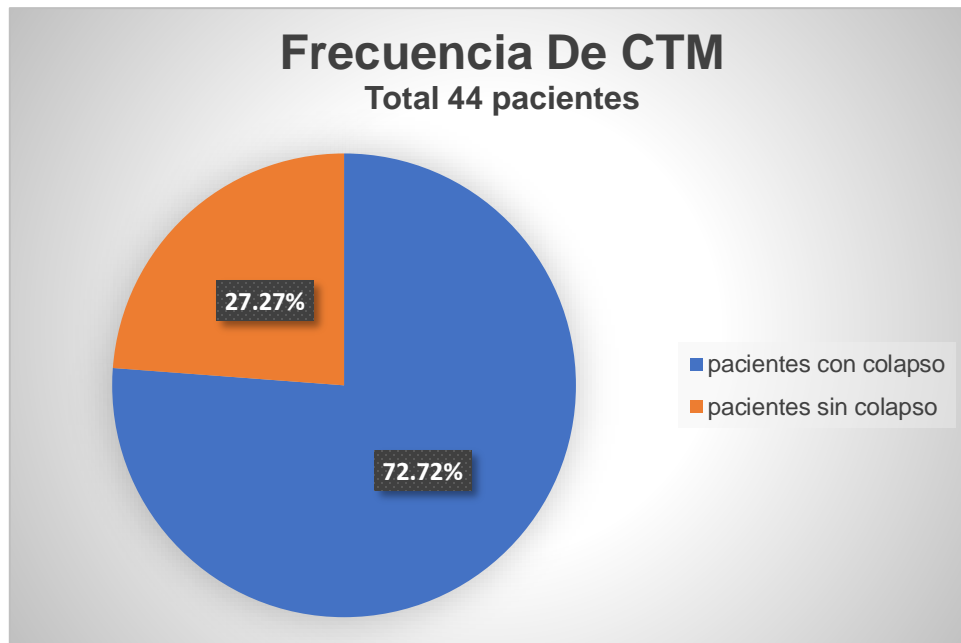
La muestra también se relacionó con la decisión terapéutica para cada paciente en el posgrado de ortodoncia UAS, para la cual se hizo un modelo de regresión logística en el cual no se encontró diferencia significativa en la relación del colapso transversal del maxilar y el tratamiento de expansión maxilar ni tratamientos de extracción, la mayoría de los pacientes fueron tratados con mecánicas ortodónticas que no involucran expansión de la sutura media palatina y tampoco extracción de órganos dentarios, lo que nos muestra que en nuestra población analizada el diagnóstico de colapso fue difícil de identificar. Y en nuestro análisis de regresión logística pudimos observar que a mayor colapso transversal menor es la probabilidad de ser tratado con expansión o extracciones de OD.

Tabla 1.- Resultados del análisis de Pensilvania y la decisión terapéutica utilizada

Pacientes	Colapsado si/no mm	Tx. realizado
Paciente 1	Si -3.04	ortodoncia
Paciente 2	Si - 4.47	expansión
Paciente 3	Si -5.02	extracciones
Paciente 4	Si -5	Ortodoncia
Paciente 5	Si - 9.64	Ortodoncia
Paciente 6	Si 8.9	ortodoncia
Paciente 7	Si -4.2	Expansión
Paciente 8	Si -10.74	expansión
Paciente 9	Si - 7.39	Ortodoncia
Paciente 10	Si -7.2	Ortodoncia
Paciente 11	Si -5.58	Ortodoncia
Paciente 12	Si -8.8	Ortodoncia
Paciente 13	Si -11	Expansión
Paciente 14	Si -2.63	Ortodoncia
Paciente 15	Si -9.03	Ortodoncia
Paciente 16	Si -15.94	Expansión
Paciente 17	Si -6.15	Expansión
Paciente 18	Si -8.73	Ortodoncia
Paciente 19	Si -11.33	Expansión
Paciente 20	Si -6.74	Ortodoncia
Paciente 21	Si -5	Ortodoncia
Paciente 22	Si -9.4	Ortodoncia
Paciente 23	Si -3.27	Ortodoncia
Paciente 24	Si -3.53	Ortodoncia
Paciente 25	Si -11.33	Expansión
Paciente 26	Si -2.71	expansión
Paciente 27	Si -7.39	ortodoncia
Paciente 28	Si -5.5	extracciones
Paciente 29	Si -5	Expansión
Paciente 30	Si -4	Expansión
Paciente 31	Si -4.5	expansión
Paciente 32	Si -8.3	ortodoncia
Paciente 33	No 0	ortodoncia
Paciente 34	No 0.1	ortodoncia
Paciente 35	No 0	ortodoncia
Paciente 36	No 0.1	ortodoncia
Paciente 37	No 0.1	ortodoncia
Paciente 38	No 0	ortodoncia
Paciente 39	No 0	ortodoncia
Paciente 40	No 0	ortodoncia
Paciente 41	No 0	ortodoncia
Paciente 42	No 0	ortodoncia
Paciente 43	No 0	ortodoncia
Paciente 44	No 0	ortodoncia

Nota. Tamaño del colapso trasversal maxilar en mm según el análisis de Pennsylvania. Y la decisión terapéutica para cada paciente en el posgrado de ortodoncia UAS. Información obtenida del análisis de las CBCTS del archivo de posgrado UAS.

Gráfica 1.-Frecuencia del colapso trasversal maxilar



Gráfica 1.- En este análisis se muestra la frecuencia de pacientes colapsados, en donde podemos observar que del total de 44 pacientes analizados el 72.72% presentaron colapso trasversal del maxilar y el 27.27% de la muestra se mostró dentro de la norma con 5mm mayor a la medida trasversal mandibular. Información obtenida de las CBCTs del posgrado de ortodoncia UAS.

Datos Recopilados del Comportamiento de la Muestra								
Px	Edad	Tipo Dentición	Sexo	Max.	Mand	diferencia	Medida deseada	Tamaño colapso según Pennsylvania
1	5	mixta	masculino	61.35	59.39	1.96	64.39	3.04
2	12	mixta	masculino	58.70	58.17	0.53	63.17	4.47
3	18	permanente	masculino	57.76	56.74	0.02	61.70	5.02
4	23	permanente	masculino	58.4	55.8	2.6	60.8	5
5	31	permanente	masculino	46.04	50.68	4.64	55.68	9.64
6	20	permanente	masculino	55.4	59.2	3.9	64.2	8.9
7	22	permanente	masculino	54.74	53.94	0.8	59.74	4.2
8	10	mixta	masculino	54.69	60.43	5.74	65.43	10.74
9	12	mixta	masculino	53.55	55.94	2.39	60.94	7.39
10	31	permanente	masculino	61.53	59.33	2.2	68.73	7.2
11	12	permanente	masculino	64.46	63.88	0.58	70.04	5.58
12	7	mixta	masculino	60.6	64.4	3.8	69.2	8.8
13	23	permanente	masculino	60.7	66.7	6	71.7	11
14	45	permanente	masculino	61.1	58.73	2.37	63.76	2.63
15	14	permanente	masculino	60.43	64.46	4.03	69.46	9.03
16	27	mixta	masculino	58.36	69.30	10.94	74.3	15.94
17	26	permanente	masculino	62.73	63.88	1.15	68.88	6.15
18	12	mixta	masculino	62.63	66.36	3.73	71.36	8.73
19	14	permanente	femenino	57.49	63.82	6.33	68.82	11.33
20	23	permanente	femenino	52.36	54.10	1.74	59.1	6.74
21	16	permanente	femenino	65.31	65.31	0	70.31	5
22	17	mixta	femenino	60.33	64.73	4.4	69.73	9.4
23	23	mixta	femenino	54.68	52.95	1.73	57.95	3.27
24	39	permanente	femenino	55.02	53.55	1.46	58.55	3.53
25	23	permanente	femenino	56.40	62.73	6.33	67.73	11.33
26	14	permanente	femenino	52.36	50.07	2.29	55.07	2.71
27	10	mixta	femenino	56.34	58.73	2.39	63.73	7.39
28	13	permanente	femenino	62.1	62.6	0.5	67.6	5.5
29	13	permanente	femenino	53.52	53.52	0	58.52	5
30	15	mixta	femenino	64.8	63.8	1	68.8	4
31	16	permanente	femenino	62.1	61.6	0.5	66.6	4.5
32	21	permanente	femenino	65.2	68.5	3.3	73.5	8.3

Tabla 2.- Comportamiento de la Muestra

Nota. El colapso del maxilar fue más frecuente en el sexo masculino con una edad promedio de 18.9 años, y una mayor frecuencia en dentición permanente, observamos también una medida maxilar promedio de 58.4431mm y una medida mandibular promedio de 60.1044 mm y de acuerdo con el

análisis de Pensilvania encontramos un tamaño de colapso promedio de 6.9206mm. Información obtenida de las CBCT's del archivo de posgrado UAS.

Tabla 3.- Análisis Descriptivo

Variab	Promedio	Desviación Estándar	Mediana
Edad	18.9688	8.89902	16.5000
Sexo	.4688	.50701	.0000
Dentición	1.7813	.42001	2.0000
Medida Maxilar	58.4431	4.49281	58.5500
Medida Mandibular	60.1044	5.24476	59.9100
Diferencia	2.7919	2.41526	2.3250
Medida Deseada Maxilar	65.2706	5.30700	66.0150
Tamaño Del Colapso	6.9206	3.13944	6.4450
Ortodoncia	.8125	.96512	.0000

Nota. Datos estadísticos descriptivos obtenidos del comportamiento de la muestra en donde podemos observar un promedio en la muestra de 18.9 años predominante en varones en dentición permanente con colapsos promedios de 6.44 mm y en su mayoría tratados con tratamiento ortodóntico sin auxiliar se dé técnicas expansivas ni recurrir a extracciones de órganos dentarios. Información obtenida del archivo de posgrado UAS.

Análisis estadístico

Tabla 4.- Modelo de regresión logística para pacientes tratados con expansión

Variables en la ecuación		
	Sig.	Exp(B)
Tamaño del colapso	.334	1.123
Constante	.155	.264

Nota. El modelo de regresión logística no muestra asociación ($P=.334$), entre la presencia de colapso maxilar y el uso de un tratamiento de expansión.

Tabla 5.- Modelo de regresión logística para pacientes tratados con extracciones

Variables en la ecuación		
	Sig.	Exp(B)
Tamaño del colapso	.444	.786
constante	.496	.287

Nota. El modelo de regresión logística no muestra asociación ($P=.444$), entre la presencia de colapso maxilar y el uso de un tratamiento de extracciones.

12.- DISCUSIÓN

En este estudio pudimos observar que existe gran cantidad de pacientes con colapso maxilar, sin embargo, el plan de tratamiento no muestra tratar de resolver estos colapsos maxilares. Esta situación puede ser debido a que para el clínico no siempre fue posible percatarse y diagnosticar debidamente el colapso transversal del maxilar lo que propicio a que los planes de tratamientos no fueran enfocados a resolver los problemas transversales del maxilar.

En cuanto al comportamiento de nuestra muestra, a mayor grado de colapso transversal del maxilar menor fue la probabilidad de que el paciente fuera tratado con expansión o extracciones de órganos dentarios lo que nos indica que actualmente es complicado la visualización de colapsos transversales del maxilar importantes en pacientes y la decisión terapéutica es basada solo en el tratamiento de otras mal oclusiones que el paciente pueda presentar. Dado que en este estudio colapso no se relacionó con tratamientos de expansión ni extracciones en un modelo de regresión logística tal resultado es indicativo de la dificultad del clínico en detectar el colapso transversal del maxilar optando por decisiones terapéuticas alternativas a la expansión transversal del maxilar o a extracciones de órganos dentarios.

En la actualidad la utilización de nuevas herramientas diagnosticas como el uso de la tomografía computarizada de haz cónico permiten que el clínico se percate de la condición real del paciente haciendo análisis más profundos y precisos estos hallazgos permiten que el clínico tome decisiones terapéuticas distintas para cada paciente con el fin de facilitar los tratamientos y obtener resultados cada vez óptimos. Si bien las terapias utilizadas rutinariamente en ortodoncia para solucionar las condiciones de los pacientes han sido eficaces por muchos años, es importante conocer las nuevas herramientas terapéuticas y diagnósticas y poderlas emplear en la práctica diaria con mayor facilidad.

En este estudio concordamos con la decisión terapéutica de elección en el estudio de Farronato et al. (2008) ⁽⁴⁸⁾ realizaron un estudio con 21 mujeres y 20 hombres de 6 a 12 años en una universidad de posgrado en Milán encontrando un aumento en las estructuras óseas y una mejora significativa en la dimensión de vía aérea y una clara disminución de las cefaleas presentes en los pacientes, comprobando que los tratamientos de expansión mejoran la calidad del paciente cuando son utilizados en los tratamientos ortodónticos ⁽⁴⁸⁾.

Gordon C. Cheung et al. (2021) ⁽⁴⁰⁾ evaluaron el impacto de la expansión con hyrax en sesenta y seis pacientes, de 10 a 16 años, de ambos sexos, en dentición permanente para mejorar el volumen de vía aérea y mal oclusiones derivadas del colapso transversal maxilar con ayuda de evaluaciones en 3D antes del tratamiento y después a él, y notaron mejoras importantes para los pacientes tratados con expansión. Lo que comprueba que con la utilización de herramientas diagnósticas en 3D y terapias como la expansión maxilar es posible mejorar la calidad de vida del paciente y de los tratamientos ortodónticos ⁽⁴⁰⁾.

13.- CONCLUSIÓN

Existe gran cantidad de pacientes con colapso maxilar, sin embargo, el plan de tratamiento no muestra tratar de resolver estos colapsos maxilares. Con la realización de este estudio fue posible observar como las decisiones terapéuticas basadas en análisis 3D y métodos de tratamiento como la expansión facilitan y mejoran los resultados de tratamiento, y calidad de vida del paciente. Dado que en este estudio el colapso trasversal del maxilar no se relacionó significativamente con métodos de tratamiento como la expansión y extracciones pudimos percatarnos de la dificultad para detectar colapsos trasversales en nuestra población blanco. Y nos es posible sugerir la utilización de análisis más precisos con tecnología 3D, prestando atención prioritaria a las anomalías morfológicas del maxilar como una de las principales causas de mal oclusiones y complicaciones físicas de los pacientes.

14.- REFERENCIAS BIBLIOGRÁFICAS

1. Angelieri F, Cevidanes LH, Franchi L, Gonçalves JR, Benavides E, McNamara JA, Jr. Midpalatal suture maturation: classification method for individual assessment before rapid maxillary expansion. *Am J Orthod Dentofacial Orthop.* 2013;144(5):759-69.
2. Andruccioli MCD, Matsumoto MAN. Transverse maxillary deficiency: treatment alternatives in face of early skeletal maturation. *Dental Press J Orthod.* 2020;25(1):70-9.
3. Timms DJ. The dawn of rapid maxillary expansion. *Angle Orthod.* 1999;69(3):247-50.
4. McNamara JA. Maxillary transverse deficiency. *Am J Orthod Dentofacial Orthop.* 2000;117(5):567-70.
5. Betts NJ, Vanarsdall RL, Barber HD, Higgins-Barber K, Fonseca RJ. Diagnosis and treatment of transverse maxillary deficiency. *Int J Adult Orthodon Orthognath Surg.* 1995;10(2):75-96.
6. Birbe Foraster J, Serra Serrat M. Ortodoncia en cirugía ortognática. *RCOE.* 2006;11:547-57.
7. Aguilar-Salas M, Benavides-Febres E. Expansión rápida maxilar asistida con microimplantes. *Revista Española de Cirugía Oral y Maxilofacial.* 2019;41:44-6.
8. Mulett VÁSquez J, Clavijo Escobar AF, Fuentes Loyo I, SÁNchez Cano PA. CORRELATION BETWEEN TRANSVERSE MAXILLARY DISCREPANCY AND THE INCLINATION OF FIRST PERMANENT MOLARS. A PILOT STUDY. *Revista Facultad de Odontología Universidad de Antioquia.* 2017;28:354-73.
9. Coloccia G, Inchingolo AD, Inchingolo AM, Malcangi G, Montenegro V, Patano A, et al. Effectiveness of Dental and Maxillary Transverse Changes in Tooth-Borne, Bone-Borne, and Hybrid Palatal Expansion through Cone-Beam Tomography: A Systematic Review of the Literature. *Medicina.* 2021;57(3).
10. Hesby RM, Marshall SD, Dawson DV, Southard KA, Casco JS, Franciscus RG, et al. Transverse skeletal and dentoalveolar changes during growth. *Am J Orthod Dentofacial Orthop.* 2006;130(6):721-31.

11. Sökücü O, Doruk C, Uysal OI. Comparison of the effects of RME and fan-type RME on nasal airway by using acoustic rhinometry. *Angle Orthod.* 2010;80(5):870-5.
12. Haas AJ. THE TREATMENT OF MAXILLARY DEFICIENCY BY OPENING THE MIDPALATAL SUTURE. *Angle Orthod.* 1965;35:200-17.
13. Lagravère MO, Carey J, Heo G, Toogood RW, Major PW. Transverse, vertical, and anteroposterior changes from bone-anchored maxillary expansion vs traditional rapid maxillary expansion: a randomized clinical trial. *Am J Orthod Dentofacial Orthop.* 2010;137(3):304.e1-12; discussion -5.
14. Wertz RA. Changes in nasal airflow incident to rapid maxillary expansion. *Angle Orthod.* 1968;38(1):1-11.
15. Magnusson A, Bjerklin K, Nilsson P, Jönsson F, Marcusson A. Nasal cavity size, airway resistance, and subjective sensation after surgically assisted rapid maxillary expansion: a prospective longitudinal study. *Am J Orthod Dentofacial Orthop.* 2011;140(5):641-51.
16. Brizuela M, Palla A, N DK. Posterior Crossbite. *StatPearls.* Treasure Island (FL): StatPearls Publishing

Copyright © 2022, StatPearls Publishing LLC.; 2022.

17. Harrison JE, Ashby D. Orthodontic treatment for posterior crossbites. *Cochrane Database Syst Rev.* 2001(1):Cd000979.
18. Oliveira De Felipe NL, Da Silveira AC, Viana G, Kusnoto B, Smith B, Evans CA. Relationship between rapid maxillary expansion and nasal cavity size and airway resistance: short- and long-term effects. *Am J Orthod Dentofacial Orthop.* 2008;134(3):370-82.
19. Kinzinger GSM, Lisson JA, Buschhoff C, Hourfar J, Korbmacher-Steiner H. Impact of rapid maxillary expansion on palatal morphology at different dentition stages. *Clin Oral Investig.* 2022.
20. Hábito de succión digital en niños. 2016.
21. Alvarez C. Rehabilitacion para respirador oral.

22. Sawchuk D, Currie K, Vich ML, Palomo JM, Flores-Mir C. Diagnostic methods for assessing maxillary skeletal and dental transverse deficiencies: A systematic review. *Korean J Orthod.* 2016;46(5):331-42.
23. Lee KM, Hwang HS, Cho JH. Comparison of transverse analysis between posteroanterior cephalogram and cone-beam computed tomography. *Angle Orthod.* 2014;84(4):715-9.
24. Tai B, Goonewardene MS, Murray K, Koong B, Islam SM. The reliability of using postero-anterior cephalometry and cone-beam CT to determine transverse dimensions in clinical practice. *Aust Orthod J.* 2014;30(2):132-42.
25. Baka ZM, Akin M, Ucar FI, Ileri Z. Cone-beam computed tomography evaluation of dentoskeletal changes after asymmetric rapid maxillary expansion. *Am J Orthod Dentofacial Orthop.* 2015;147(1):61-71.
26. Garrett BJ, Caruso JM, Rungcharassaeng K, Farrage JR, Kim JS, Taylor GD. Skeletal effects to the maxilla after rapid maxillary expansion assessed with cone-beam computed tomography. *Am J Orthod Dentofacial Orthop.* 2008;134(1):8-9.
27. Goldenberg DC, Alonso N, Goldenberg FC, Gebrin ES, Amaral TS, Scanavini MA, et al. Using computed tomography to evaluate maxillary changes after surgically assisted rapid palatal expansion. *J Craniofac Surg.* 2007;18(2):302-11.
28. Bayome M, Park JH, Kook YA. New three-dimensional cephalometric analyses among adults with a skeletal Class I pattern and normal occlusion. *Korean J Orthod.* 2013;43(2):62-73.
29. Persson M, Thilander B. Palatal suture closure in man from 15 to 35 years of age. *Am J Orthod.* 1977;72(1):42-52.
30. Pan XG, Qian YF, Wang GM. [Current clinical studies on slow palatal expansion]. *Shanghai Kou Qiang Yi Xue.* 2006;15(3):325-8.
31. Lamparski DG, Jr., Rinchuse DJ, Close JM, Sciote JJ. Comparison of skeletal and dental changes between 2-point and 4-point rapid palatal expanders. *Am J Orthod Dentofacial Orthop.* 2003;123(3):321-8.
32. Cortese A, Savastano M, Savastano G, Papa F, Howard CM, Claudio PP. Maxillary constriction treated by a new palatal distractor device: surgical and occlusal evaluations of 10 patients. *J Craniofac Surg.* 2010;21(2):339-43.

33. Philippe J. The origin of treatment expansion. *Am J Orthod Dentofacial Orthop.* 131. United States 2007. p. 446; author reply
34. Hirsch GP. Palatal expansion - adjunct to dentofacial orthopedics. *Int J Orthod.* 1977;15(2):23-9, 46.
35. Turpin DL. Arch length related problems. *Angle Orthod.* 1995;65(5):303.
36. Baccetti T, Franchi L, McNamara JA, Jr. An improved version of the cervical vertebral maturation (CVM) method for the assessment of mandibular growth. *Angle Orthod.* 2002;72(4):316-23.
37. Dugoni SA, Lee JS, Varela J, Dugoni AA. Early mixed dentition treatment: postretention evaluation of stability and relapse. *Angle Orthod.* 1995;65(5):311-20.
38. Nimkarn Y, Miles PG, O'Reilly MT, Weyant RJ. The validity of maxillary expansion indices. *Angle Orthod.* 1995;65(5):321-6.
39. Iwasaki T, Papageorgiou SN, Yamasaki Y, Ali Darendeliler M, Papadopoulou AK. Nasal ventilation and rapid maxillary expansion (RME): a randomized trial. *Eur J Orthod.* 2021;43(3):283-92.
40. Cheung G, Goonewardene MS, Islam SM, Murray K, Koong B. The validity of transverse intermaxillary analysis by traditional PA cephalometry compared with cone-beam computed tomography. *Aust Orthod J.* 2013;29(1):86-95.
41. Halicioğlu K, Yavuz I. A comparison of the sagittal and vertical dentofacial effects of maxillary expansion produced by a memory screw and a hyrax screw. *Aust Orthod J.* 2016;32(1):31-40.
42. Krüsi M, Eliades T, Papageorgiou SN. Are there benefits from using bone-borne maxillary expansion instead of tooth-borne maxillary expansion? A systematic review with meta-analysis. *Prog Orthod.* 2019;20(1):9.
43. Lagravère MO, Heo G, Major PW, Flores-Mir C. Meta-analysis of immediate changes with rapid maxillary expansion treatment. *J Am Dent Assoc.* 2006;137(1):44-53.
44. Lagravère MO, Major PW, Flores-Mir C. Dental and skeletal changes following surgically assisted rapid maxillary expansion. *Int J Oral Maxillofac Surg.* 2006;35(6):481-7.

45. Giuca MR, Pasini M, Galli V, Casani AP, Marchetti E, Marzo G. Correlations between transversal discrepancies of the upper maxilla and oral breathing. *Eur J Paediatr Dent.* 2009;10(1):23-8.
46. Verstraaten J, Kuijpers-Jagtman AM, Mommaerts MY, Bergé SJ, Nada RM, Schols JG. A systematic review of the effects of bone-borne surgical assisted rapid maxillary expansion. *J Craniomaxillofac Surg.* 2010;38(3):166-74.
47. Koudstaal MJ, Wolvius EB, Schulten AJ, Hop WC, van der Wal KG. Stability, tipping and relapse of bone-borne versus tooth-borne surgically assisted rapid maxillary expansion; a prospective randomized patient trial. *Int J Oral Maxillofac Surg.* 2009;38(4):308-15.
48. Farronato G, Maspero C, Russo E, Periti G, Farronato D. Headache and transverse maxillary discrepancy. *J Clin Pediatr Dent.* 2008;33(1):67-74.
49. Izuka EN, Feres MF, Pignatari SS. Immediate impact of rapid maxillary expansion on upper airway dimensions and on the quality of life of mouth breathers. *Dental Press J Orthod.* 2015;20(3):43-9.
50. Bin Dakhil N, Bin Salamah F. The Diagnosis Methods and Management Modalities of Maxillary Transverse Discrepancy. *Cureus.* 2021;13(12):e20482-e.
51. Yousefi F, Rafiei E, Mahdian M, Mollabashi V, Saboonchi SS, Hosseini SM. Comparison Efficiency of Posteroanterior Cephalometry and Cone-beam Computed Tomography in Detecting Craniofacial Asymmetry: A Systematic Review. *Contemp Clin Dent.* 2019;10(2):358-71.
52. Martinez Madero E, García Montarelo J, Aguayo GS, Martin C. Comparison between Digital Casts and Cone Beam Computed Tomography for Measuring Maxillary Transverse Dimensions in Patients with Impacted Canines. *Children (Basel).* 2022;9(2).
53. Beraud Osorio DI, Sánchez Rodríguez MA, Murrieta Pruneda JF, Mendoza Núñez VM. Prevalencia y factores de riesgo de mordida cruzada posterior en niños de 4-9 años de edad en ciudad Nezahualcóyotl. *Boletín médico del Hospital Infantil de México.* 2004;61:141-8.