



**Universidad Autónoma de Sinaloa**

*Centro de Investigación y Docencia en Ciencias de la Salud*  
Hospital Civil de Culiacán



**“Efectividad de la dacriocistorrinostomía endoscópica con marsupialización  
de saco lagrimal en pacientes con dacriocistitis crónica”**

**TESIS**

Que presenta

**Natalia de Jesús Cantú Cavazos**

Como requisito para obtener el grado de especialista en:

**Otorrinolaringología y cirugía de cabeza y cuello**

Directores

**Dra. Erika María Celis Aguilar**

**Dra. Marisol Montoya Moreno**

Culiacán de Rosales, Sinaloa, México. Marzo de 2023



Dirección General de Bibliotecas  
Ciudad Universitaria  
Av. de las Américas y Blvd. Universitarios  
C. P. 80010 Culiacán, Sinaloa, México.  
Tel. (667) 713 78 32 y 712 50 57  
dgbuas@uas.edu.mx

## UAS-Dirección General de Bibliotecas

### Repositorio Institucional Buelna

#### Restricciones de uso

Todo el material contenido en la presente tesis está protegido por la Ley Federal de Derechos de Autor (LFDA) de los Estados Unidos Mexicanos (México).

Queda prohibido la reproducción parcial o total de esta tesis. El uso de imágenes, tablas, gráficas, texto y demás material que sea objeto de los derechos de autor, será exclusivamente para fines educativos e informativos y deberá citar la fuente correctamente mencionando al o los autores del presente estudio empírico. Cualquier uso distinto, como el lucro, reproducción, edición o modificación sin autorización expresa de quienes gozan de la propiedad intelectual, será perseguido y sancionado por el Instituto Nacional de Derechos de Autor.

Esta obra está bajo una Licencia Creative Commons Atribución-No Comercial  
Compartir Igual, 4.0 Internacional



## ***DEDICATORIAS***

Le dedico este trabajo a toda mi familia, principalmente a mis padres que me han apoyaron en toda mi carrera, les agradezco todo su amor incondicional, además han sido muy pacientes en cuanto al poco tiempo dedicado a ellos por la alta demanda que requiere mi profesión, y a pesar de todo eso, me han impulsado a seguir mis sueños hasta lograrlos, esto gracias al enorme amor que me han brindado. Son unos excelentes padres ya que me han enseñado a ser lo que soy hoy en día, mis principios, mis valores, mi perseverancia y mi fortaleza.

También quiero dedicarle este trabajo a mi pareja, Armando González, el cual desde hace más de 9 años me ha apoyado en todos mis planes, y me ha dado la mano para levantarme en todas mis caídas. Nunca dejaré de estar agradecida por todo el apoyo que me ha dado todo este tiempo, todo sacrificio realizado para lograr nuestros sueños.

Hemos llegado al final de un camino largo y pesado, con altas y bajas, con momentos increíbles e inolvidables y con momentos que quisiéramos nunca volver a vivirlos. Todo esto con mucho crecimiento personal y profesional, que, sin ello, no hubiera logrado llegar hasta donde estoy ahora.

Espero que encuentren en este trabajo de tesis mucho conocimiento y ayude a próximas generaciones en crear nuevos conocimientos para el bienestar de todos nuestros pacientes.

## ***AGRADECIMIENTOS***

Le agradezco a la Universidad Autónoma de Sinaloa (UAS), por darme el apoyo necesario para lograr a realizar mi especialidad médica, también le agradezco al Centro de Investigación y Docencia de la Salud (CIDOCS) por brindarme la facilidad y atenciones a cuanto tramites de tesis, investigación, rotaciones y administrativos.

Al servicio de otorrinolaringología y a todos mis maestros que sin ellos no lograría a ser lo que soy ahora, que sin su paciencia y dedicación para enseñarme y mejorar día a día a ser una mejor profesionista y médico.

## ÍNDICE GENERAL

	Página
ÍNDICE DE FIGURAS .....	vii
ÍNDICE DE CUADROS .....	viii
I. RESUMEN .....	1
II. ABSTRACT .....	2
III. MARCO TEÓRICO .....	3
IV. PLANTEAMIENTO DEL PROBLEMA.....	17
V. JUSTIFICACIÓN.....	18
VI. HIPÓTESIS .....	19
VII. OBJETIVOS.....	20
7.1 Objetivo general .....	20
7.2 Objetivos específicos.....	20
VIII. MATERIALES Y MÉTODOS .....	21
8.1 Diseño del estudio .....	21
8.2 Universo del estudio.....	21
8.3 Lugar de realización .....	21
8.4 Periodo de tiempo de realización (Fecha de inicio y final).....	21
8.5 Criterios de inclusión.....	21
8.6 Criterios de exclusión.....	21
8.7 Criterios de eliminación .....	22
8.8 Análisis estadístico .....	22
8.9 Descripción general del estudio .....	22
8.10 Definición operacional de variables .....	23
8.11 Estandarización de instrumentos de medición .....	24
8.12 Registro en Comité de Investigación y Comité de Ética en Investigación .....	26
IX. RECURSOS Y FINANCIAMIENTO.....	27
X. RESULTADOS .....	28
XI. DISCUSIÓN.....	30
XII. CONCLUSIONES.....	33
XIII. LIMITACIONES DEL PROYECTO.....	34
XIV. BIBLIOGRAFÍA.....	35

XV.	ANEXOS.....	39
15.1	Productos.....	39
15.2	Aspectos éticos.....	39
15.3	Codificación de los datos.....	44
15.4	Vaciamiento de los datos.....	47
15.5	Conflictos de interés.....	50
XVI.	SIGLAS Y ABREVIACIONES.....	51

## ÍNDICE DE FIGURAS

<b>Figura</b>		<b>Página</b>
1	Anatomía orbitaria .....	04
2	Dacriocistitis .....	06
3	Dacriocistitis externa.....	10
4	Ostium permeable.....	13
5	Intubación con silastic en vía lagrimal.....	15
6	Correcta colocación de tubo silastic .....	16

## ÍNDICE DE CUADROS

<b>Cuadro</b>		<b>Página</b>
<b>1</b>	Definiciones operacionales de variables .....	23
<b>2</b>	Variables generales estudiadas en pacientes operados de dacriocistorrinostomía (DCR) endoscópica con marsupialización del saco lagrimal .....	28
<b>3</b>	Variables de complicaciones postquirúrgicas y síntomas residuales .....	29



## I. RESUMEN

**Objetivo:** Determinar efectividad de la dacriocistorrinostomía con marsupialización de saco lagrimal por vía endoscópica.

**Materiales y métodos:** En esta cohorte se incluyeron pacientes postoperados de DCR (dacriocistorrinostomía) endoscópica con marsupialización del saco lagrimal desde el 2016. Los pacientes fueron seguidos por consulta externa para valorar la sintomatología posterior al acto quirúrgico y por medio de endoscopia nasal para valorar la permeabilidad del ostium realizado.

**Resultados:** El sexo femenino fue el más prevalente  $n= 15$  (75%). El 65% ( $n=13$ ) de los pacientes operados con DCR endoscópica presentaron mejoría de su sintomatología. El 90% ( $n=18$ ) presentaban ostium permeable y el 35% ( $n=7$ ) tenían sintomatología residual a pesar de tener ostium permeable.

**Conclusión:** La dacriocistorrinostomía endoscópica con marsupialización del saco lagrimal es efectiva en el tratamiento de pacientes con obstrucción crónica de la vía lagrimal, sin embargo, en menor porcentaje de los pacientes, continúan con síntomas obstructivos.

**Palabras clave:** dacriocistorrinostomía, conducto lagrimal, marsupialización, endoscopia.

## II. ABSTRACT

**Objective:** To determine the effectiveness of dacryocystorhinostomy with endoscopic lacrimal sac marsupialization.

**Material and method:** This cohort included patients who had undergone endoscopic DCR (dacryocystorhinostomy) with marsupialization of the lacrimal sac in 2016, followed by outpatient consultation to assess the symptoms after surgery and by nasal endoscopy to assess the permeability of the ostium.

**Results:** Female sex was the most prevalent (75%). Sixty-five percent of patients operated with endoscopic DCR showed improvement in their symptoms. Ninety percent had permeable ostium and 35% had residual symptoms despite having a permeable ostium.

**Conclusion:** Endoscopic dacryocystorhinostomy with marsupialization of the lacrimal sac is effective in the treatment of patients with chronic obstruction of the lacrimal sac, however, in a smaller proportion of patients, they continue with obstructive symptoms.

**Keywords:** *dacryocystorhinostomy, lacrimal sac, marsupialization, endoscopy*

### III. MARCO TEÓRICO

La dacriocistorrinostomía (DCR) es un procedimiento quirúrgico en el cual se realiza una comunicación del saco lagrimal con la cavidad nasal, esto para poder tener una vía alterna de drenaje de las lágrimas, las cuales por obstrucción del conducto nasolagrimal, ya sea por causas primarias o secundarias, provoca epífora.

Este padecimiento genera una disminución en la calidad de vida en los pacientes, prefieren no socializar y quedarse en casa por la incomodidad de estar con un constante lagrimeo, aunado a la inflamación en el área orbitaria y a la salida de material purulento de esa zona. Estos pacientes acuden a diferentes médicos los cuales les indican tratamiento conservador sin mejorar su sintomatología, lo cual les provoca bajas expectativas de poder resolver su padecimiento.

Su primera visita al especialista es con el oftalmólogo, quien le inicia tratamiento conservador, al no ver mejoría clínica les sugiere la opción de método quirúrgico. El método que ellos realizan con frecuencia es la DCR por vía externa la cual produce cicatriz visible en el paciente, su recuperación es relativamente larga y presenta algunas complicaciones como lesiones de estructuras orbitarias impidiendo el correcto funcionamiento del parpadeo, por lo cual muchos pacientes deciden no realizársela.

Los otorrinolaringólogos proponen una técnica quirúrgica alternativa realizada por vía endoscópica nasal, la cual ha tenido mayor impacto en los últimos 10 años, ya que presenta una tasa similar en el éxito funcional y anatómico que la técnica de dacriocistorrinostomía externa, la cual aún es considerada el estándar de referencia.

Las claves para obtener resultados exitosos a largo plazo en la DCR endoscópica incluyen la localización exacta del saco, la creación de una osteotomía grande suficiente para exponer todo el saco lagrimal, la marsupialización completa del saco y contacto de la mucosa nasal con el saco lagrimal que permita la curación por intención primaria. Abordar las obstrucciones anatómicas, como la desviación del tabique, la poliposis nasal o la neumática de la membrana timpánica previo a la dacriocistorrinostomía, puede mejorar el acceso y la visualización del área operatoria, aumentando la probabilidad de lograr los factores anteriores.

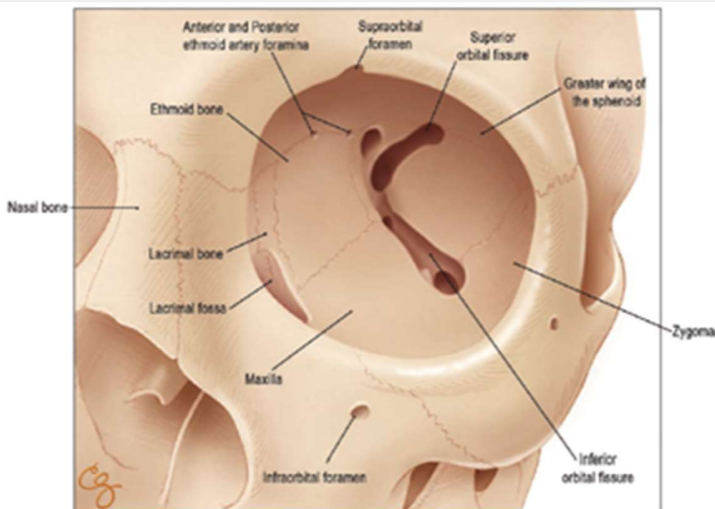
En este trabajo se desea saber cuál es la efectividad de la técnica quirúrgica realizada en nuestro hospital, la cual es por vía endoscópica nasal con marsupialización del saco lagrimal en pacientes con diagnóstico de dacriocistitis crónica desde el año 2016 hasta la actualidad.

### 1. Cavidad orbitaria

La cavidad orbitaria es un espacio en forma de pirámide que tiene 4 cm de profundidad y un volumen de 30 ml. Está compuesto por siete huesos, los cuales son el maxilar, cigomático, alas del esfenoides, etmoides, frontal, lagrimal y palatino.

Las paredes mediales de las dos orbitas son paralelas la una con la otras y las paredes laterales forman un ángulo de 45 grados con la pared medial, así como un ángulo de 90 grados entre ambas paredes laterales.

**Figura 1** Anatomía orbitarias.



Kennedy DW 2012.

La cavidad orbital (figura 1) tiene un reborde orbitario el cual protege al ojo de cualquier tipo de lesión. Su parte superior está formada por el hueso frontal y la parte lateral se compone del proceso cigomático del hueso frontal y el proceso frontal del hueso cigomático, uniéndose ambas estructuras en la sutura fronto-cigomática. El reborde inferior está formado por el hueso cigomático y el hueso maxilar, los cuales se unen en la sutura cigomático-maxilar. Dicho reborde orbitario forma una espiral que

termina medialmente en las crestas lagrimales; la parte superior forma la cresta lagrimal posterior y la parte inferior forma la cresta lagrimal anterior, formando ambas estructuras la fosa lagrimal en la cual se encuentra la entrada al conducto nasolagrimal.<sup>1</sup>

El suministro arterial de la órbita proviene de la arteria carótida interna a través de la arteria oftálmica la cual se anastomosa con ramas de la arteria facial superficial, proveniente de la arteria carótida externa.

El drenaje venoso orbitario es llevado a través de las venas oftálmicas inferiores y superiores las cuales llegan hasta el seno cavernoso.

La órbita se encuentra inervada por cinco de los doce nervios craneales, los cuales son: el nervio óptico, motor ocular común, motor ocular externo, troclear y trigémino; además, también recibe inervación simpática de la cadena cervical e inervación parasimpática proveniente de núcleo de Edinger – Westphal, núcleo facial y ganglios parasimpáticos.<sup>1</sup>

## 2. Vía lagrimal

La vía lagrimal se divide en sistema secretor y sistema excretor. Las lágrimas son producidas por el sistema secretor y drenadas por el sistema excretor.<sup>2</sup> La glándula lagrimal principal está ubicada en la fosa orbitaria del hueso frontal, esta es la responsable de la producción principal de la película lagrimal.

Las glándulas accesorias de Krause y Wolfring están localizadas en los párpados, las cuales también producen lágrimas, pero en menor cantidad. En el borde posterior del párpado superior e inferior se localizan las papilas lagrimales las cuáles serán las encargadas de llevar las lágrimas hacia los canaliculos, estos se unen para formar el canaliculo común aproximadamente a 1-2 mm de profundidad en el saco lagrimal, en el cual en su extremo medial se localiza la válvula de Rosenmuller, que evita el retorno de las lágrimas, posteriormente llegan al saco lagrimal, el cual tiene una forma ovalada, y sus dimensiones son 14 mm de altura y 10 mm de ancho<sup>2</sup> y se extiende a 10mm por encima de la axila del cornete medio. La fosa lagrimal está formada en su parte posterior por el hueso lagrimal el cual se extiende desde el proceso frontal del maxilar anterior hasta la unión del proceso uncinado<sup>3</sup>, y en la porción inferior de la fosa lagrimal se localiza el canal nasolagrimal donde se localiza la válvula de Hasner<sup>1</sup>, este canal drena las lágrimas en el meato inferior a unos 10 mm por detrás del cornete inferior. El parpadeo ayuda con el flujo lagrimal junto con el mecanismo de bombeo lagrimal.<sup>2</sup>

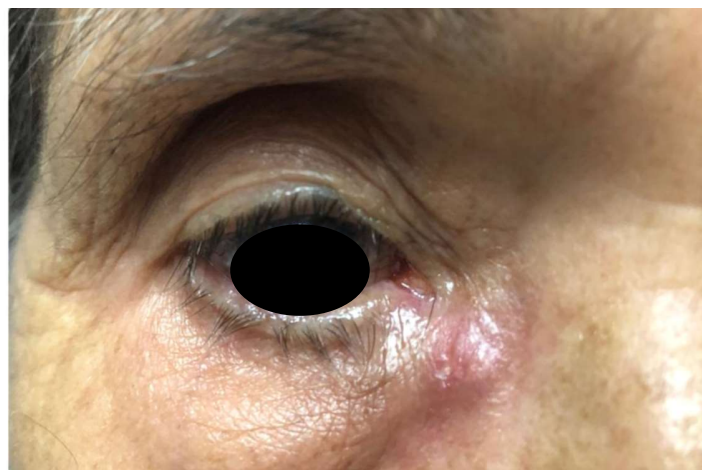La musculatura en esta zona está formada por el musculo orbicular, elevador del ala de la nariz, piramidal, y elevador del labio superior. El saco lagrimal está rodeado por el tendón del musculo orbicular y el ligamento palpebral medial en su cara anterior y el tendón reflejo en su cara posterior.<sup>4</sup>

### 3. Dacriocistitis

El conducto nasolagrimal es el responsable para el drenaje natural de las lágrimas desde los papados hacia la cavidad nasal, su obstrucción provoca epífora o también llamado “ojo lloroso”<sup>5</sup> y acumulación de secreción mucoide lo que contribuye a la invasión bacteriana y a la formación de la dacriocistitis.<sup>6</sup> Las causas de dicha obstrucción pueden ser congénitas o adquiridas.

La dacriocistitis (Figura 2) se define como una inflamación del saco y del conducto lagrimal debido a una obstrucción a este nivel. Se clasifica en agudo o crónico dependiendo del tiempo de evolución del padecimiento. La dacriocistitis se trata de una infección, con o sin celulitis, del saco lagrimal la cual se presenta con secreción purulenta, epífora y conjuntivitis recurrente.<sup>7,8</sup> Es común en recién nacidos por causas anatómicas en el 30-84% de los neonatos<sup>9</sup> como la imperforación de la válvula de Hasner, anomalías craneofaciales o bloqueos completos entre el saco lagrimal y la cavidad nasal, o causas funcionales como el bloqueo del mecanismo de bombeo proximal.<sup>10</sup> El sitio más común de obstrucción en los neonatos es a nivel de la válvula de Hasner, la cual tiende a resolverse espontáneamente en el 85-95% de los casos.

**Figura 2** Dacriocistitis.



Tomada en Hospital Civil de Culiacán, Centro de Investigación y Docencia en la salud. Departamento de Otorrinolaringología y Cirugía de Cabeza y Cuello, 2019.

Las obstrucciones anatómicas son más comunes que las funcionales en un 70%.<sup>10</sup> Esta patología puede causar problemas graves en el globo ocular como en sus estructuras adyacentes. Se puede confirmar la patología al observar una tumoración en parpado inferior en canto medial, con dilatación del conducto lagrimal, el cual al presionarlo se genera una descarga purulenta.<sup>9</sup>

En adultos las causas de obstrucción son por estenosis senil del conducto, traumatismos, radiación, tumores, infecciones, dacriolitos y deformidad septal.<sup>3,11</sup> En México esta patología es frecuente en mujeres a razón 4:1, con predominio a la edad de 50 años, de nivel socioeconómico bajo y con mala higiene.<sup>12</sup>

La dacriocistitis crónica se presenta como una induración del saco lagrimal y aumento de volumen en el área del canto interno que al presionarlo presenta salida de material mucopurulento. El tratamiento puede ser de manera conservadora con antibioticoterapia o quirúrgico mediante la marsupialización del saco lagrimal vía endoscópica nasal.<sup>8</sup>

#### 4. Diagnóstico de dacriocistitis crónica

El diagnóstico es clínico, el paciente nos refiere la sintomatología clásica y presenta a la exploración física salida de material purulento al presionar sobre el canto medial. Primeramente, será evaluado por el oftalmólogo, se le realizará la toma de agudeza visual, de presión intraocular y exploración de fondo de ojo. La evaluación de la vía lagrimal se hace por medio de sondaje e irrigación de la vía lagrimal con solución salina (“test de permeabilidad”). También se puede realizar el test de aclaramiento de fluoresceína, el cual consiste en aplicar un colirio de anestésico y fluoresceína en el fondo de saco, para determinar el grado de dilución sobre una tira de Schirmer.<sup>13</sup>

Otro estudio en el que nos pudiéramos apoyar sería la prueba de Jones, la cual tiene dos variantes: la prueba de Jones I que consiste en la aplicación de fluoresceína en el fondo de saco conjuntival, la cual tiene que pasar a través del punto lagrimal, canalículo superior e inferior, canalículo común, saco lagrimal y conducto nasolagrimal hasta llegar al meato inferior en donde se valorará si llega la tinción a esta zona colocando un aplicador de algodón en esta área, considerándose positiva la prueba si tiñe el aplicador; en caso de que no suceda lo anterior, la prueba será negativa y tendremos que realizar la prueba de Jones II para saber si la obstrucción es alta o baja. En la prueba de Jones

II se inyectará solución salina en el saco lagrimal con ayuda de una cánula de calibre 25-27G y valoraremos en el meato inferior si recogemos la fluoresceína que habíamos aplicado en el test de Jones I; en caso de que tiña el aplicador con la fluoresceína, se tratará de una obstrucción inferior, pero si no tiñe y únicamente recogemos la solución salina nos indica una obstrucción superior.<sup>13</sup>

Otra prueba que pudiéramos solicitar es la dacriocistografía, el cual es un estudio radiográfico en el que se aplica un medio de contraste a través de la vía lagrimal para valorar su integridad y permeabilidad.

Las pruebas de imagen como la tomografía axial computarizada o resonancia magnética nuclear solo están justificadas para planeación quirúrgica o cuando se sospeche de patología nasal, sinusal, tumoraciones, o traumas en área maxilar que podrían ser la causa de la patología del paciente.

#### 5. Indicaciones para intervención quirúrgica

Todo paciente con datos de obstrucción lagrimal de larga evolución ya sea por infección, obstrucción o estenosis, con sintomatología persistente a pesar de tratamiento médico máximo, pacientes con complicaciones secundarias a la enfermedad o que deseen un tratamiento definitivo de su padecimiento.

#### 6. Técnicas quirúrgicas

##### a. Dacriocistorrinostomía externa

La dacriocistorrinostomía es un procedimiento quirúrgico realizado para liberar el flujo lagrimal de la obstrucción en el conducto nasolagrimal, en el cual se crea una apertura artificial a nivel del saco lagrimal para realizar una comunicación con la cavidad nasal.<sup>14</sup> La vía externa se ha realizado por más de 100 años y se considera el estándar de oro<sup>15</sup> para el tratamiento quirúrgico de la dacriocistitis crónica. Fue descrito por primera vez por Adeo Toti en 1904.<sup>19,20,22,23</sup>

Este tipo de cirugía implica una incisión en la piel a nivel del canto interno, siguiendo la cresta lagrimal anterior, disección del músculo orbicular, localización del saco lagrimal y del hueso lagrimal, separar el periostio, perforación del hueso lagrimal, exponiendo y abriendo la mucosa



nasal y el saco lagrimal, creando dos colgajos, uno anterior y otro posterior, los cuales posteriormente se suturan para crear una fístula la cual va a permitir el drenaje de la lágrima hasta el meato inferior, logrado un alivio de la epífora.<sup>24</sup>

La epífora también llamada hiperlacrimación u ojo lloroso, se define como el desbordamiento de las lágrimas.<sup>21</sup> Tiene diferentes causas, ya sean de origen primario, las cuales son poco frecuentes, o secundario en las cuales hay una hiperestimulación de la glándula lagrimal por neoplasias, medicamentos parasimpaticomiméticos, irritación ocular constante, hiperestimulación del nervio trigémino por patologías oculares como triquiasis, conjuntivitis y epiescleritis, entre otras. Por lo anterior, se requiere de una adecuada historia clínica para poder detectar el origen correcto de la epífora, el cual no es siempre obstructivo.<sup>3</sup>

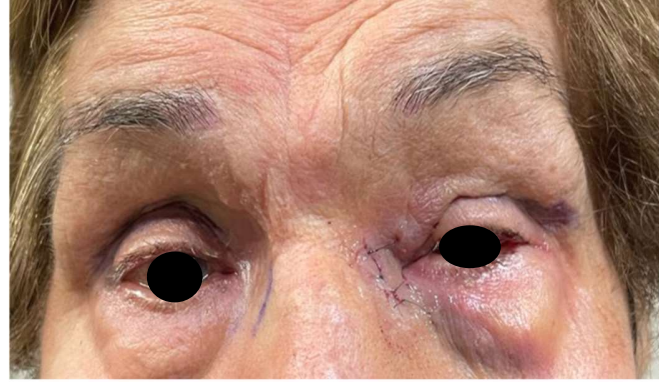Posterior a la cirugía ciertos pacientes experimentan dolor por una semana por lo cual deben mantener reposo laboral por lo menos de 2 a 3 días, hasta que su dolor se haga más tolerable.

Este abordaje tiene preferencia en pacientes que se sospecha algún tipo de tumoración que este causando la obstrucción a nivel del saco lagrimal, o si se requiere algún tipo de reparación cantal por traumatismos, o cuando la cirugía por vía endoscópica se complique y no se pueda retirar el hueso.<sup>24</sup>

La principal ventaja del abordaje externo es la visualización de la anatomía, lo que permite una exposición amplia de las estructuras adyacentes al saco lagrimal y una correcta anastomosis de la mucosa nasal y del saco lagrimal, además se puede buscar patologías en el área circundante.<sup>15</sup> Sus desventajas son cicatrices cutáneas (Figura 3), lesión a estructuras del canto medial<sup>18</sup>, sangrado abundante por riesgo de lesión a los vasos angulares, tiempo prolongado en la cirugía<sup>21</sup>, rinorraquia y disfunción de la bomba lagrimal. Sin embargo, también se ha señalado que la cicatriz que provoca esta cirugía se resuelve adecuadamente y esta técnica tiene muchos años de experiencia por lo cual los resultados y la satisfacción de los pacientes es muy alta.<sup>24</sup>

Varios autores han informado tasas de efectividad del 93% en obstrucciones a nivel del saco o del conducto nasolagrimal.<sup>15</sup> Las causas del fracaso quirúrgico tienen diferentes orígenes, como lo son la desviación septal, retiro incompleto del hueso lagrimal, sinequias, tejidos de granulación, formación de membranas y cicatrices. Para disminuir la tasa de fracasos recomiendan antes o durante la cirugía realizar corrección del tabique nasal y de la hipertrofia de cornetes.<sup>18</sup>

**Figura 3** Dacriocistorrinostomía externa.



Tomada en Hospital Civil de Culiacán, Centro de Investigación y Docencia en la salud. Departamento de Otorrinolaringología y Cirugía de Cabeza y Cuello, 2019.

Esta técnica es la más usada por los oftalmólogos, la cual aún es considerada como la base del tratamiento para la dacriocistitis crónica, por lo cual se utiliza para valorar y comparar tasas de éxito tanto anatómicas como funcionales en los pacientes que han sido intervenidos con las diferentes técnicas quirúrgicas que actualmente se realizan para esta patología. Conforme ha pasado el tiempo otras técnicas quirúrgicas han demostrado casi la misma efectividad y con menos complicaciones durante la cirugía, con más rápida recuperación y sin cicatrices visibles.

En nuestro país, se sigue realizando esta técnica quirúrgica con buenos resultados. Refieren que su máxima tasa de fracaso se presentó al tercer mes de evolución y no se modificó hasta el sexto mes, relacionándolo con el tiempo de cicatrización. Los malos resultados se presentaban en pacientes con cirugías previas.<sup>12</sup>

#### b. Dacriocistorrinostomía endoscópica

Este procedimiento fue descrito por Caldwell en 1893, quien presentó dificultades para realizar la técnica quirúrgica por falta de instrumentación correcta que le impedía una visualización correcta de las estructuras anatómicas de la cavidad nasal, por lo cual abandonó por completo su realización.

Posteriormente en 1910, esta misma técnica fue descrita por West.<sup>16</sup> Kuhnt propuso realizar un colgajo nasal, suturando el periostio adyacente. Ohm creó un aparato para realizar la sutura de los

colgajos de la mucosa nasal y del saco lagrimal, siendo esta técnica posteriormente influida por Dupuy-Dutemps y Bourget que fueron los que alcanzaron altas tasas de éxito. Handerson en 1950 propuso el uso de un tubo de polietileno para evitar la estenosis del canal. El primero en describir la técnica de intubación bicanalicular en 1959 fue Huggert usando tubos de polietileno. No fue hasta 1967 cuando se introdujeron los tubos de silicona por parte de Gibbs, lo cual representó un avance muy grande para la dacriocistorrinostomía por ser el método que causa menos traumatismo al mantener permeable la fístula.<sup>2</sup>

El enfoque endonasal ganó popularidad desde la década de los 90's<sup>25</sup>, y continúa hasta ahora, donde las técnicas han sido estudiadas y comparadas para tener mejores resultados con los pacientes. Actualmente la consideran como el tratamiento primario para la obstrucción del sistema canalicular distal o canaliculo común.<sup>26</sup>

Esta técnica quirúrgica se realiza por vía endonasal, apoyándose por medio de un endoscopio rígido de fibra óptica el cual proporciona visualización directa y ampliada de la anatomía que ayuda a la visualización del área quirúrgica con mayor precisión, así como poder documentar por medio de video la cirugía y facilitar la enseñanza.<sup>24</sup> En los últimos 10 años ha demostrado ser segura y eficaz para el tratamiento de la obstrucción del conducto lagrimal.

En esta técnica se realiza un colgajo mucoperióstico, creando un ostium en la fosa lagrimal con ayuda de fórceps y punzones óseos, se elimina por completo la pared medial del saco lagrimal, se corta el colgajo mucoperióstico nasal y se coloca con el remanente de la pared medial evitando dejar espacios o colocarlo superior a este.<sup>17</sup> Las características del saco lagrimal deben evaluarse correctamente para poder tener una exposición completa del mismo. En un estudio se demostró que el saco lagrimal está más arriba en la pared nasal lateral que lo descrito en la literatura, por consiguiente, la mitad superior del saco está detrás de la parte gruesa del proceso frontal.<sup>27</sup>

La dacriocistorrinostomía endoscópica también se puede realizar con ayuda de láser, obteniendo una tasa de éxito del 58-85%, mientras que la que utiliza instrumentos como cuchillo, punzones óseos o taladro tiene tasa de éxito más altas<sup>14</sup>, ya que al usar el láser el calor tiende a producir fibrosis y estenosis.<sup>7</sup>

El láser de diodo ha sido usado para la cirugía transcanalicular, especialmente para la vaporización del saco lagrimal, osteotomías y coagulación de la mucosa nasal. La energía utilizada en el láser es transmitida por una fibra óptica con diámetro pequeño por lo cual su precisión en el área a tratar es muy alta. Esta técnica no necesita anestésico en la zona a tratar ni curaciones postoperatorias ya

que el daño de la mucosa es mínimo. El tiempo de cirugía en esta técnica fue aproximadamente de 14 minutos. Durante el procedimiento se colocan tubos de silicona, los cuales permanecen en el sitio durante dos meses aproximadamente. Esta técnica presentó una tasa de éxito del 90%, pero los pacientes presentaban complicaciones como cicatrices cutáneas, lesiones en el canto interno y problemas con el parpadeo debido al calor generado por el láser. Entre otras desventajas de esta técnica se encuentran el alto costo del equipo de imagen y del láser.<sup>28</sup>

Actualmente esta técnica se usa poco debido a la alta tasa de complicaciones ocasionadas por la carbonización de los tejidos.<sup>25</sup>

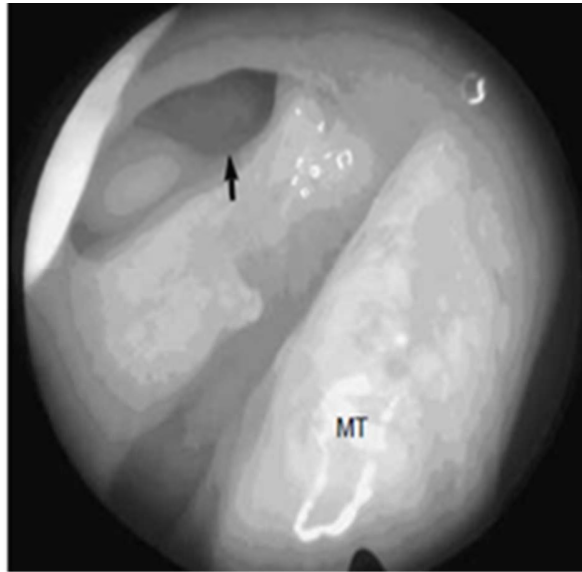
La dacriocistorrinostomía endoscópica con uso de instrumento motorizado para la osteotomía del hueso lacrimal con exposición completa del saco y anastomosis de la mucosa nasal y del saco hacia pared nasal lateral con curación primaria presenta tasa de éxito comparable con la dacriocistorrinostomía externa.<sup>29</sup>

Esta técnica evita cicatrices externas y lesiones a estructuras circundantes en comparación con la técnica externa, además se preserva el mecanismo de bombeo lagrimal por el musculo orbicular, hay una visualización directa de la anatomía rinosinusal, se controla mejor el sangrado y se tiene la capacidad de abordar cualquier otra patología añadida<sup>30,26</sup> incluidas desviaciones septales, hipertrofia de cornetes<sup>31</sup>, sinequias, tejido de granulación, rinosinusitis y poliposis.<sup>18</sup> En la cirugía endoscópica el tiempo quirúrgico se reduce, la morbilidad postquirúrgica disminuye y la recuperación del paciente es más rápida.<sup>5</sup>

El éxito anatómico en esta cirugía se define como la preservación de la fístula o el ostium<sup>32</sup> cuando se realiza irrigación nasolagrimal, mientras el éxito funcional es cuando hay una resolución de la epífora y al aplicar solución salina esta drena por el ostium hacia el meato inferior.<sup>30</sup>

El éxito quirúrgico se logrará cuando se tenga conocimiento completo de la anatomía guiada por vía endoscópica, al ubicar correctamente el saco lagrimal, para realizar una remoción completa y correcta del proceso uncinado para posteriormente exponer el saco lagrimal y crear un ostium grande<sup>18</sup> (Figura 4), siempre preservando la mucosa nasal y del saco lagrimal para crear colgajos mucosos. El desconocimiento de la correcta anatomía pudiera ocasionar lesiones en el área orbitaria o craneal, como el prolapso de la grasa orbitaria, la lesión del recto medial o una posible fuga de líquido cefalorraquídeo.<sup>24</sup>

**Figura 4** Ostium permeable.



Celis-Aguilar E. 2019.

No es necesario un ostium grande para lograr el éxito. Se ha demostrado que un ostium pequeño bien cicatrizado puede proporcionar un adecuado drenaje de las lágrimas y ser completamente funcional.<sup>32</sup> Otros autores recomiendan retirar el hueso que rodea el saco lagrimal y crear una gran marsupialización y posteriormente cubrir el hueso expuesto con colgajos de mucosa lagrimal y nasal<sup>14</sup>, incorporándose el saco lagrimal en la pared nasal lateral.<sup>7</sup>

The Royal College of Ophthalmologists publicó en 1999 una guía en donde menciona que la ausencia de epífora durante los siguientes 3 meses posteriores a la cirugía se considera satisfactorio.<sup>15</sup> Otros consideran que la disminución de la epífora, disminución de los cuadros infecciosos o el hecho de existir flujo hacia cavidad nasal de las lágrimas se consideraba exitoso.<sup>7</sup>

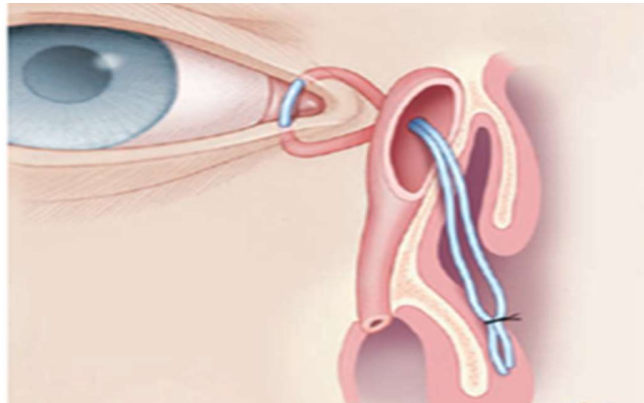
Reportan tasas de éxito similar con la cirugía externa, siendo del 75-95% en abordaje externo y del 75-99% por vía endoscópica.<sup>24</sup> Se realizó un seguimiento de los pacientes que habían sido operados mayor a 6 meses y poder evaluar calidad de vida con el uso de un cuestionario validado, el cual fue enviado por medio de correo electrónico y reenviado a los investigadores para evitar sesgos de clínicos de medidas objetivas. Solo tuvieron respuesta del 38.7 % de los pacientes y se encontró que los pacientes más jóvenes tenían una percepción mayor de bienestar que los adultos mayores, explicando que entre más edad hay menos probabilidad de una resolución completa de su patología.<sup>25</sup>

El principal fracaso supone la oclusión del ostium preformado, explicando que la técnica usada sacrifica la mucosa nasal y parte del saco lagrimal provocando una excesiva formación de tejido de granulación y cicatrización lo cual ocasionara la oclusión del ostium preformado.<sup>26,33</sup> Una solución que proponen en este caso es la creación de colgajos en la mucosa nasal como en el saco lagrimal para ayudar en el proceso de cicatrización, pero este beneficio aún no se ha demostrado.<sup>29</sup> Esta técnica comúnmente se prefiere que este acompañada de la utilización de tubos de silicona para asegurar una permeabilidad del ostium, impidiendo su cierre durante la cicatrización, lo consideran como un procedimiento seguro y mínimamente invasivo al tener un abordaje hacia el saco lagrimal sin tener que lesionar otras estructuras para su colocación, presentan menos morbilidad y una recuperación rápida con hospitalizaciones cortas. El stent es usado con frecuencia en pacientes con antecedente de obstrucción del ostium en cirugía previa, saco lagrimal pequeño, enfermedad canalicular o formación del colgajo deficiente. Se ha afirmado que el uso de tubos de silicona mejora los resultados quirúrgicos en todos los pacientes que se les colocó, pero en los pacientes que retuvieron por mayor tiempo los tubos de silicona presentaron mejores resultados que los pacientes que no lo pudieron retener. La incapacidad para retener los tubos de silicona es muy frecuente por lo cual se considera una de las principales situaciones que disminuyen el éxito quirúrgico. El retiro de los stent se realiza de 4 a 24 semanas posteriores a la cirugía.<sup>21</sup> Se recomienda no dejar muy apretados los nudos realizados para la fijación de los tubos<sup>34</sup>, para evitar complicaciones por compresión.

Las principales complicaciones por el uso de stent es la formación de tejido de granulación, formación de sinequias, infecciones, laceración canalicular, pudiéndosele atribuir la falla del éxito quirúrgico. La formación de tejido de granulación pudiera explicarse por la obstrucción persistente del conducto lagrimal acompañado de sangrado en la etapa temprana, posteriormente hay un proceso de inflamación el cual se intensifica alrededor de la tercera semana ocasionando zonas de contacto con las estructuras adyacentes, posteriormente hay una reorientación de las fibras de colágeno en la fase de remodelación ocasionando el tejido de granulación. El tratamiento pudiera ser por medio de cirugía escisional y uso de esteroides tópicos.

Se pudiera evitar la intubación con silicona teniendo un éxito quirúrgico aproximadamente del 90%, cuestionando el beneficio adicional del uso de estos tubos.<sup>32</sup> (Figura 5)

**Figura 5** Intubación con silastic en vía lagrimal.



Kennedy DW 2012.

Otros autores mencionan que su uso en dacriocistorrinostomía primaria pudieran relacionarse con un peor resultado.<sup>21</sup>

La principal desventaja de esta técnica es el uso de equipo costoso, y en caso de requerir intubación de silicona aumenta mucho más el costo. El seguimiento de los pacientes es con mayor frecuencia para verificar la correcta colocación del stent y vigilancia de las posibles complicaciones relacionadas directamente con el material colocado.<sup>24</sup>

Las principales complicaciones intraoperatorias son la incapacidad de localizar correctamente el saco lagrimal, realizar una osteotomía y una apertura inadecuada.<sup>35</sup> Las postquirúrgicas son la obstrucción de la fístula creada, sangrado nasal, lesión orbitaria, fuga de líquido cefalorraquídeo al fracturar el hueso etmoidal e infecciones recurrentes<sup>14</sup>, hematoma palpebral relacionado con exposición de grasa orbitaria.<sup>36</sup>

Un meta-análisis menciona que el fracaso de las técnicas endoscópicas fue por el desconocimiento por parte del cirujano de la anatomía por vía endoscópica, lo que ocasionaba una osteotomía mal realizada con extracción deficiente del hueso, formación de fibrosis y oclusión del ostium.<sup>23</sup>

## 7. Dacriocistorrinostomía con marsupialización del saco lagrimal

En distintos artículos se menciona la realización de la marsupialización del saco lagrimal, por lo cual no es necesario un ostium grande para lograr el éxito quirúrgico incluso un ostium pequeño

bien cicatrizado puede proporcionar un adecuado drenaje de las lágrimas y ser completamente funcional.<sup>32</sup> Además, recomiendan retirar el hueso que rodea el saco lagrimal y crear una gran marsupialización y posteriormente cubrir el hueso expuesto con colgajos de mucosa lagrimal y nasal<sup>14</sup>, incorporándose el saco lagrimal en la pared nasal lateral.<sup>7</sup>

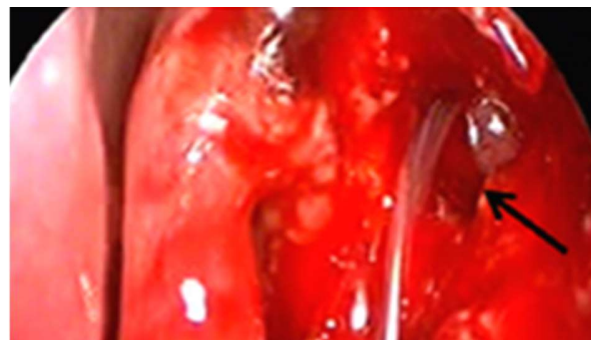
Para asegurar resultados exitosos a largo plazo, durante la cirugía se debe localizar el saco lagrimal, crear una osteotomía suficiente para exponer todo el saco, realizar una marsupialización completa y poner en contacto la mucosa nasal con el saco lagrimal, ya que esto permite una adecuada curación. Nunca se debe olvidar abordar las obstrucciones anatómicas, como la desviación del tabique, la poliposis nasal o la neumática de la membrana timpánica previo a la dacriocistorrinostomía, esto puede mejorar el acceso y la visualización del área quirúrgica, aumentando la posibilidad del éxito quirúrgico.<sup>38</sup>

#### 8. Evaluación del paciente posterior la dacriocistorrinostomía:

Todo paciente posterior a la cirugía debe seguir ciertos cuidados como no realizar esfuerzos físicos, no podrá sacudirse la nariz, no deberá exponerse al sol o al calor, no deberá manipular el área quirúrgica. Iniciará lavados nasales a partir de las 24-72 horas con solución salina mínimo 2 veces al día y se podrá manejar antibioticoterapia por 8 semanas en pacientes seleccionados y lubricante ocular.

Al día siguiente de la cirugía será valorado por oftalmología y a la semana por el otorrinolaringólogo, quien realizará un lavado nasal en consultorio para eliminar costras y coágulos que pudieran estar ocasionando obstrucción.<sup>1</sup> Se valorará la permeabilidad del ostium, que el tubo de silicona siga colocado correctamente y que sea tolerado por el paciente, así como la presencia de granulomas o sinequias postquirúrgicas para su tratamiento oportuno. (Figura 6)

**Figura 6** Correcta colocación de tubo de silastic (flecha).



Celis-Aguilar E. 2019.



#### **IV. PLANTEAMIENTO DEL PROBLEMA**

¿Cuál es la eficacia de la dacriocistorrinostomía endoscópica con marsupialización de saco lagrimal en pacientes con dacriocistitis crónica?

## V. JUSTIFICACIÓN

En nuestro hospital se reporta anualmente hasta 140 pacientes con diagnóstico inicial de dacriocistitis crónica entre la consulta de oftalmología y otorrinolaringología, requiriendo la mayoría una intervención quirúrgica. Tiene un mayor impacto en el adulto mayor, ya que ocasiona intenso dolor llegando a limitar sus actividades diarias.

Dado que la técnica de dacriocistorrinostomía externa es aún la técnica quirúrgica considerada de primera elección en los padecimientos de dacriocistitis crónica, se buscaron otras opciones quirúrgicas, enfocadas siempre en el beneficio de los pacientes.

Se investigó acerca de una técnica vía endoscópica intranasal en la cual no presente una cicatriz visible, además menores complicaciones intraoperatorias y postoperatorias, siempre considerando que los pacientes más afectados son los de edad avanzada, se decidió que fuera una técnica que demostrara una recuperación rápida y una pronta integración a su vida diaria.

Actualmente en nuestro hospital no se cuenta con estadística de cirugías no exitosas ni de complicaciones posterior a la misma. Debido a que no se cuenta con suficientes estudios al alcance nacional sobre este padecimiento, justifica nuestro estudio para conocer su prevalencia. Además, este trabajo de investigación contribuye para ampliar los datos sobre este padecimiento y su mejor manejo, todo esto para tener mayor éxito quirúrgico.

Además, tiene una utilidad metodológica ya que podrían realizarse futuras investigaciones que utilizan metodologías comparables y ayudar al análisis conjunto entre periodos temporales concretos y evaluaciones de las intervenciones que se estuvieron llevando a cabo para lograr este estudio.

## **VI. HIPÓTESIS**

La técnica de dacriocistorrinostomía endoscópica con marsupialización de saco lagrimal es eficaz en pacientes con diagnóstico de dacriocistitis crónica.

## **VII. OBJETIVOS**

### **7.1 Objetivo general**

El objetivo general debe ser congruente con el título del trabajo de investigación, hipótesis y métodos.

### **7.2 Objetivos específicos**

- 7.2.1. Identificar a todos los pacientes operados previamente por DCR endoscópica con marsupialización de saco lagrimal.
- 7.2.2. Valorar la mejoría de síntomas previos y posteriores a la cirugía.
- 7.2.3. Realizar seguimiento postquirúrgico de los pacientes para ver la recurrencia de los síntomas y permeabilidad del ostium.
- 7.2.4. Identificar posibles fallas del acto quirúrgico o cuidados posteriores a la cirugía que pudieran estar relacionadas con recurrencia de sintomatología o su reestenosis.

## VIII. MATERIALES Y MÉTODOS

### 8.1 Diseño del estudio

**Taxonomía del estudio:** Descriptivo, longitudinal, retrospectivo y observacional.

**Tipo de estudio:** Cohorte.

### 8.2 Universo del estudio

Se incluyeron todos los pacientes que acudieron al servicio de otorrinolaringología del Hospital Civil de Culiacán y fueron diagnosticados con dacriocistitis crónica mediante interrogatorio, exploración física y que cumplieran con los criterios de selección planteados para dicha investigación en el periodo comprendido entre enero del 2016 - agosto de 2022.

### 8.3 Lugar de realización

El presente proyecto se realizó en las instalaciones del Hospital Civil de Culiacán, en el servicio de Otorrinolaringología y Cirugía de Cabeza y Cuello.

### 8.4 Periodo de tiempo de realización (Fecha de inicio y final)

**Fecha de inicio:** junio 2022.

**Fecha de término:** noviembre de 2022.

### 8.5 Criterios de inclusión

- Diagnóstico definitivo de dacriocistitis crónica unilateral o bilateral.
- Operación realizada DCR endoscópica con marsupialización de saco lagrimal.
- Ambos sexos.
- El procedimiento quirúrgico realizado por médico especialista en otorrinolaringología y cirugía de cabeza y cuello en las instalaciones de Hospital Civil de Culiacán.

### 8.6 Criterios de exclusión

- No tuvieran seguimiento postoperatorio de al menos 3 meses registrado en su historial medico
- Uso de otras técnicas quirúrgicas para resolver la dacriocistitis crónica.

## 8.7 Criterios de eliminación

- Pacientes sin marsupialización de saco lagrimal.

## 8.8 Análisis estadístico

Se utilizó el programa IBM SPSS Statistics 28.0.1.1 para análisis estadístico, se presentan en medias, desviación estándar y frecuencias absolutas para determinar si existe significancia estadística entre los resultados de las variables obtenidas. Cálculo del tamaño de muestra

## 8.9 Descripción general del estudio

Se realizó el análisis de expedientes clínicos para valorar permeabilidad de la fistula realizada y la ausencia de sintomatología, durante la búsqueda de los datos, el paciente debió haber sido intervenido por la técnica quirúrgica de dacriocistorrinostomía endoscópica con marsupialización de saco lagrimal, además de tener un seguimiento registrado durante al menos 3 meses para valorar fistula permeable. Durante cada consulta se debió registrar su exploración endoscópica para visualizar fistula permeable o realizar digitopresión en canto interno y observar la salida de lágrimas en cavidad nasal,

La efectividad se tomaba cuando presentaba una vía lagrimal permeable (ostium) ya sea a la visualización directa del ostium via endoscópica o a la digitopresión del canto interno obteniendo la salida de lagrima en cavidad nasal.

- **Captación de pacientes:** Se incluyeron todos los pacientes que llegaban al servicio de Otorrinolaringología y Cirugía de Cabeza y Cuello del Hospital Civil de Culiacán que presentaban datos sugestivos de obstrucción de vía lagrimal, se obtuvieron los datos registrados del interrogatorio y la exploración física; y a todo paciente que fueron intervenidos quirúrgicamente por dacriocistorrinostomía endoscópica con marsupialización de saco lagrimal desde enero 2016.
- **Recolección de datos:** Se realizó análisis de los expedientes clínicos de los pacientes y seguimiento en la consulta externa por medio de una exploración física completa de los pacientes en cada consulta para valorar permeabilidad de fistula lagrimal y su correcto drenaje de la lagrima.

- **Maniobras de intervención:** Seguimiento de su expediente clínico para valorar seguimiento de la fistula permeable.
- **Momento y frecuencia de las mediciones:** Se hizo evaluación de los expedientes y de los pacientes en cada consulta.
- **Reporte y recolección de datos:** Terminado el análisis estadístico de los datos se procedió a realizar una interpretación de los resultados obtenidos y representación gráfica de los mismos

## 8.10 Definición operacional de variables

**Cuadro 1. Definiciones operacionales de variables**

<b>VARIABLE</b>	<b>DEFINICIÓN OPERACIONAL</b>	<b>TIPO DE VARIABLE</b>	<b>ESCALA DE MEDICIÓN</b>
Dacriocistitis crónica.	Obstrucción con/sin infección de la vía lagrimal	Cualitativa	Nominal
Cirugía ocular previa	Cualquier cirugía ocular que tenga de antecedente el paciente.	Cualitativa	Nominal
Antibioticoterapia	Antibioticoterapia	Cualitativa	Nominal
Signo de la fuente	Prueba realizada por oftalmología en donde se le coloca fluoresceína en conjuntiva para observar su paso hacia cavidad nasal.	Cualitativa	Nominal
Vía lagrimal afectada	Conducto lagrimal el cual presenta la obstrucción	Cualitativa	Nominal
Tubo de Silastic	Material colocado en la vía lagrimal para evitar su cierre, el cual es de material de silicón	Cualitativa	Nominal
Edad	Tiempo transcurrido desde su nacimiento hasta el momento	Cuantitativa	Continua

	de inclusión al estudio.		
Género	Condición orgánica que distingue al hombre de la mujer	Cualitativa	Nominal
Permeabilidad de la vía lagrimal	Vía lagrimal sin obstrucción, drenando correctamente la lagrime en cavidad nasal	Cualitativa	Nominal
Complicaciones postquirúrgicas	Cualquier situación no esperada posterior a la cirugía: obstrucción de fistula creada.	Cualitativa	Nominal
Síntomas residuales	Cualquier síntoma propio de dacriocistitis crónica unilateral o bilateral que persista después de la cirugía el cual lo presentada durante la enfermedad.	Cualitativa	Nominal

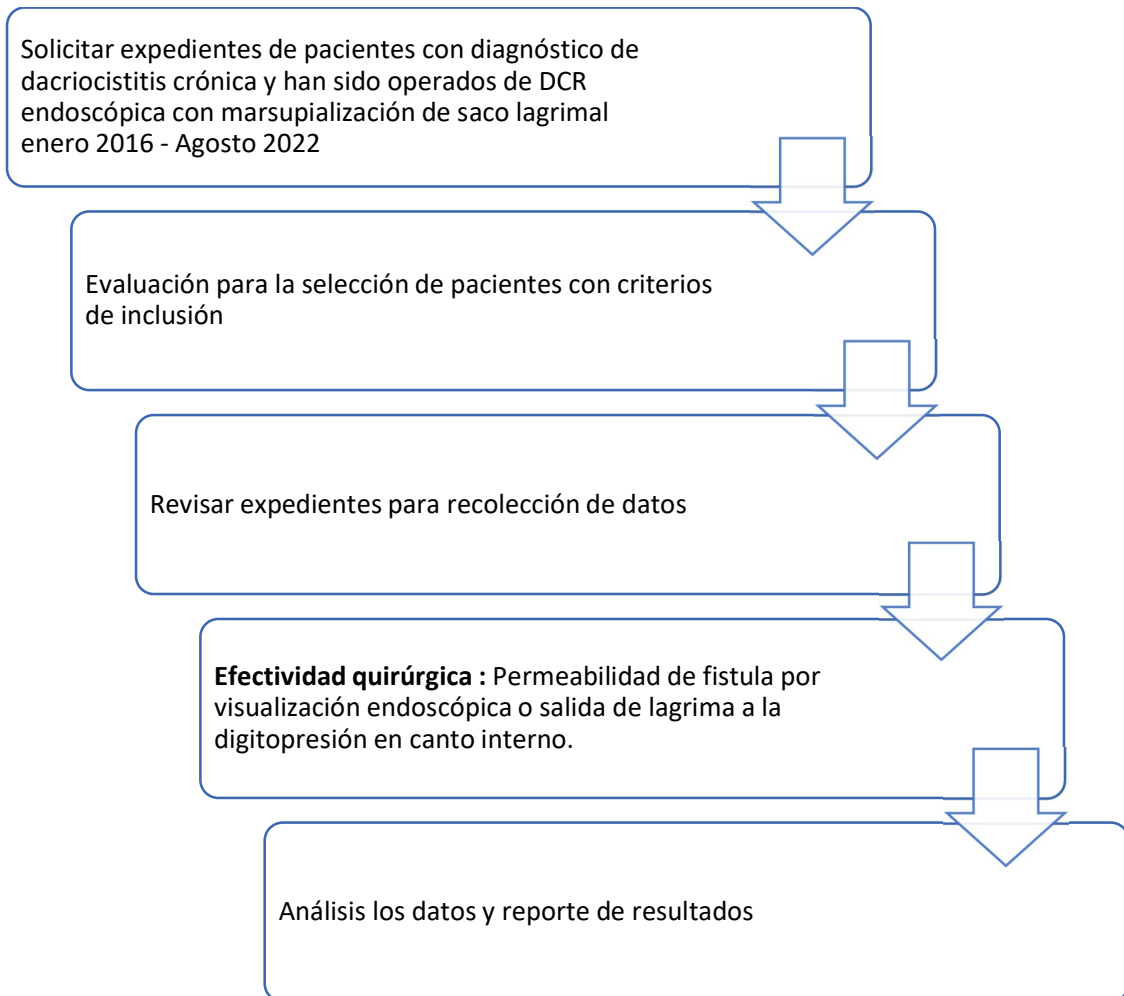
### 8.11 Estandarización de instrumentos de medición

Se utilizó para seguimiento endoscópico un lente 0 grados y torre de endoscopia, los cuales son propiedad del departamento de otorrinolaringología del Hospital Civil de Culiacán.

Los criterios que se tomaron en cuenta para asegurar que el paciente tiene una fístula permeable, fue la visualización vía endoscópica nasal de la misma, o en caso de no ser evidente, se realizó digitopresión en canto interno, genere salida de secreción a cavidad nasal.



## Flujograma



## **8.12 Registro en Comité de Investigación y Comité de Ética en Investigación**

El presente trabajo titulado “Efectividad de la dacriocistorrinostomía endoscópica con marsupialización de saco lagrimal en pacientes con dacriocistitis crónica” fue evaluado y aprobado por el COMITÉ DE INVESTIGACIÓN (REGISTRO: 19 CI 25 006 004) siendo presidente del comité el Dr. Saúl Armando Beltrán Ontiveros; el día 1 de junio de 2022 con número de aprobación **420**.

El presente trabajo titulado “Efectividad de la dacriocistorrinostomía endoscópica con marsupialización de saco lagrimal en pacientes con dacriocistitis crónica” fue evaluado y aprobado por el COMITÉ DE ÉTICA EN INVESTIGACIÓN (Registro ante la comisión nacional de Bioética: CONBIOÉTICA-25-CEI-001-20180523) siendo presidenta del comité la Dra. Martha Elvia Quiñonez Meza; el día 2 de septiembre de 2022 con número de aprobación **096-2022**.

## **IX. RECURSOS Y FINANCIAMIENTO**

Se involucró en el desarrollo del presente trabajo a los médicos residentes del servicio de Otorrinolaringología y Cirugía de Cabeza y Cuello del Hospital Civil de Culiacán, así como a los médicos adscritos al servicio con apoyo por parte de personal de enfermería y trabajo social.

## X. RESULTADOS

Del total de los 20 pacientes estudiados, el 75% fueron del género femenino. La cirugía se realizó de manera unilateral en el 60% y bilateral en el 40%, siendo el lado izquierdo el más afectado en el 45%. La técnica realizada en los pacientes en un 85% fue la dacriocistorrinostomía con marsupialización, agregándose la septumplastia en el 15%. Durante la cirugía se colocó una sonda de silicona (Silastic) a 19 pacientes (95%) para una dacriointubación. Se analizaron las variables en cuestión si presentaban fistula permeable.

Los pacientes a los cuales se les colocó sonda de silicona, el 35% presentaban síntomas residuales.

Al 20% se les retiró de hueso con fresado de los cuales en uno de ellos presentó síntomas residuales la cual fue secreción y fistula no permeable. El 60% de los pacientes se utilizó pinza Kerrison, en donde 1 paciente presentó cierre de fistula, la combinación de técnica de pinza Kerrison + fresado para retiro de hueso fue en el 20%. (Cuadro 2)

**Cuadro 2.** Variables generales estudiadas en pacientes operados de dacriocistorrinostomía (DCR) endoscópica con marsupialización del saco lagrimal

	Fistula permeable	Fistula no permeable	P- valor
<b>Femeninos</b>	15 (75%)		
<b>Masculinos</b>	5 (15%)		
<b>Lado afectado</b>			<b>1.0</b>
Derecho	0 (0%)	3 (15%)	
Izquierdo	8 (40%)	1 (5%)	
Bilateral	7 (35%)	1 (5%)	
<b>Total</b>	<b>15 (75%)</b>	<b>5 (20%)</b>	
<b>Cirugía realizada</b>			<b>0.284</b>
DCR	16 (80%)	1 (5%)	
DCR + septumplastia	2 (10%)	1 (5%)	
<b>Total</b>	<b>18 (90%)</b>	<b>2 (10%)</b>	
<b>Colocación de silastic</b>			<b>0.100</b>
Si	18 (90%)	1 (5%)	
No	1 (5%)	0 (0%)	
<b>Total</b>	<b>19 (95%)</b>	<b>(5%)</b>	
<b>Retiro de hueso lagrimal</b>			<b>1.0</b>
Fresado	3 (15%)	1 (5%)	
Pinza Kerrison	11 (55%)	1 (5%)	
Fresado + Kerrison	4 (20%)	0 (0%)	
<b>Total</b>	<b>18 (90%)</b>	<b>2 (10%)</b>	
<b>Marsupialización</b>	<b>18 (90%)</b>	2 (10%)	

Las complicaciones postquirúrgicas que presentaron nuestros pacientes fueron la formación de granulomas 10 %, reestenosis 5% y rechazo al material de la sonda de silicona 5%.

Durante el seguimiento de los pacientes en la consulta el 90% de los pacientes intervenidos por dacriocistorrinostomía endoscópica con marsupialización de saco lagrimal presentó una fistula permeable, con un intervalo de confianza de 0.68 a 0.98. El 35% presentó síntomas residuales como secreción ocular, dolor ocular y epifora, sin embargo, tenían fistula permeable (Cuadro 3)

**Cuadro 3.** Variables de complicaciones postquirúrgicas y síntomas residuales

	<b>Fistula permeable</b>	<b>Fistula no permeable</b>	<b>P- valor</b>
<b>Sin complicaciones</b>	14 (75%)	2 (10%)	
<b>Complicaciones postoperatorias</b>			<b>0.289</b>
Granuloma	2 (10%)	0 (0%)	
Re-estenosis	1 (5%)	0 (0%)	
Rechazo de silastic	1 (5%)	0 (0%)	
<b>Total</b>	<b>4 (20%)</b>	<b>0 (0%)</b>	
<b>Sin síntomas residuales</b>	11 (55%)	1 (5%)	
<b>Síntomas residuales</b>			<b>0.105</b>
Secreción	3 (15%)	0 (0%)	
Epifora	4 (20%)	0 (0%)	
Dolor + epifora	0 (0%)	1 (5%)	
<b>Total</b>	<b>7 (35%)</b>	<b>1 (5%)</b>	

Tenemos una cohorte histórica<sup>7</sup> realizada en el 2019 donde se evaluaron 24 DCR endoscópicas en 17 mujeres y 7 hombres con una edad media de 47.21 años (7- 82 años). De estos pacientes, dos presentaban una enfermedad congénita, cinco sufrían un traumatismo y un paciente refería antecedentes de cirugía ocular.

La eficacia en esta cohorte fue del 71% para la marsupialización del saco lagrimal y del 71% (n=10) para las demás técnicas endoscópicas. No se encontraron diferencias significativas en los resultados quirúrgicos entre las técnicas (p=0,686).

Un total de siete pacientes presentaron complicaciones postoperatorias: seis con infección y uno con granuloma e infección.

## XI. DISCUSIÓN

La dacriocistitis se define como una inflamación del saco y del conducto lagrimal, en la cual el drenaje natural de las lágrimas desde los párpados hacia la cavidad nasal esta alterado por causa obstructiva, lo cual provoca epífora o también llamado “ojo lloroso”<sup>5</sup> y acumulación de secreciones mucoides lo que contribuye a la invasión bacteriana en esta zona.<sup>6</sup> Las causas de dicha obstrucción pueden ser congénitas o adquiridas y se clasifica en agudo o crónico dependiendo del tiempo de evolución del padecimiento.<sup>7,37</sup> En nuestra muestra todos presentaban una obstrucción crónica adquirida, la cual ya había sido tratado por oftalmología y referidos a nuestro servicio para su manejo quirúrgico.

En México esta patología es frecuente en mujeres a razón 4:1, con una media de edad de 50 años, de nivel socioeconómico bajo y con mala higiene.<sup>12</sup> Lo cual correspondió con nuestro estudio dando una mayor prevalencia en género femenino. Actualmente no existe la epidemiología de esta enfermedad en nuestro país, por lo cual fue de interés para realizar nuestro trabajo.

Las obstrucciones anatómicas (70%) son más comunes que las funcionales.<sup>10</sup> En adultos las causas de obstrucción son por estenosis senil del conducto, traumatismos, radiación, tumores, infecciones, dacriolitos y deformidad septal.<sup>3,11</sup> En nuestra muestra solo se demostró la desviación septal relacionado al lado afectado en 2 pacientes.

La dacriocistitis se presenta como una induración del saco lagrimal y aumento de volumen en el área del canto interno que al presionarlo presenta salida de material mucopurulento<sup>37</sup>, el cual era el cuadro típico que presentaban nuestros pacientes.

El diagnóstico suele ser clínico por medio de la exploración física y los estudios de gabinete (tomografía axial computarizada, resonancia magnética nuclear) se utilizan para planeación quirúrgica y cuando se sospecha de patología nasal, sinusal, tumoraciones, o traumas en área maxilar que podrían ser la causa de la patología del paciente.<sup>13</sup>

La dacriocistorrinostomía es un procedimiento quirúrgico en el cual se realiza una comunicación del saco lagrimal con la cavidad nasal en pacientes que presentan obstrucción del conducto nasolagrimal de origen congénito o adquirido.<sup>14</sup> En el caso de nuestro trabajo lo que se quiso demostrar que además de comunicar la vía lagrimal con la cavidad nasal, al realizar una correcta marsupialización del saco lagrimal y colocar la mucosa del saco lagrimal en contacto con mucosa nasal, se lograría una mejor cicatrización y evitaría la estenosis del ostium creado.

La dacriocistorrinostomía por vía endoscópica nasal es una técnica alterna a considerar en vez de la dacriocistorrinostomía externa la cual es considerada como el estándar de oro para el tratamiento de la dacriocistitis crónica.<sup>15</sup> Con nuestros resultados podemos inferir que la técnica quirúrgica de DCR vía endoscópica con marsupialización del saco lagrimal es una excelente alternativa para este padecimiento.

El principal fracaso de esta cirugía supone la oclusión del ostium preformado, explicando que la técnica usada sacrifica la mucosa nasal y parte del saco lagrimal provocando una excesiva formación de tejido de granulación y cicatrización lo cual ocasionará la oclusión del ostium preformado.<sup>26,33</sup> Una solución que proponen en este caso es la creación de colgajos en la mucosa nasal como en el saco lagrimal para ayudar en el proceso de cicatrización, pero este beneficio aún no se ha demostrado.<sup>29</sup> En nuestros resultados, obtuvimos que no tiene significancia estadística el tipo de técnica usada para retirar el hueso lagrimal.

Esta técnica comúnmente se prefiere que esté acompañada de la utilización de sonda de silicona para asegurar una permeabilidad del ostium, impidiendo su cierre durante la cicatrización, lo consideran como un procedimiento seguro y mínimamente invasivo al tener un abordaje hacia el saco lagrimal sin tener que lesionar otras estructuras para su colocación, presentando menor morbilidad y una recuperación rápida con hospitalizaciones cortas. El retiro de la sonda de silicona se realiza de 4 a 24 semanas posteriores a la cirugía.<sup>21</sup>

Las principales complicaciones por el uso de la sonda de silicona es la formación de tejido de granulación, formación de sinequias, infecciones, laceración canalicular, pudiéndosele atribuir la falla del éxito quirúrgico.<sup>32</sup> En nuestra muestra solo en 1 paciente no se colocaron. Se consideró seguro y beneficioso la colocación de tubos silastic en nuestros pacientes, y en caso de presentar alguna complicación, como es el granuloma, se retiraban y si se requería, se indicaba esteroide nasal, remitiendo por completo la patología.

Las claves para obtener resultados exitosos a largo plazo en la dacriocistorrinostomía endoscópica incluyen la localización exacta del saco, la creación de una osteotomía grande suficiente para exponer todo el saco lagrimal, la marsupialización completa del saco y contacto de la mucosa nasal con el saco lagrimal que permita la curación por intención primaria. Abordar las obstrucciones anatómicas, como la desviación del tabique, la poliposis nasal o la neumática de la membrana timpánica previo a la dacriocistorrinostomía, puede mejorar el acceso y la visualización del área operatoria, aumentando la probabilidad de lograr los factores anteriores.<sup>36,38</sup>

La principal desventaja de la técnica endoscópica es el uso de equipo costoso, y en caso de requerir intubación de silicona aumenta más el costo.<sup>24</sup>

En nuestro hospital se realizó en el 2019 un estudio similar, el cual hemos tomado como cohorte histórica; en el cual se evaluó a un total de 24 pacientes. En 17 pacientes se realizó la dacriocistorrinostomía sin marsupialización de saco lagrimal. El 5% de los pacientes presentaron complicaciones postquirúrgicas. Comparando nuestro estudio el cual utiliza técnica con marsupialización de saco lagrimal, muestra una efectividad del 90 % en comparación de 76.47% de su técnica sin marsupialización del saco lagrimal.<sup>7</sup>



## **XII. CONCLUSIONES**

La dacriocistorrinostomía endoscópica con marsupialización del saco lagrimal es efectiva en el tratamiento de pacientes con obstrucción crónica de la vía lagrimal, sin embargo, en menor porcentaje de los pacientes, continuaban con síntomas obstructivos.

### **XIII. LIMITACIONES DEL PROYECTO**

Debido a la pandemia vivida desde el año 2020 del virus SARS CoV2, hubo limitación para realizar procedimientos quirúrgicos, en nuestro hospital. Por lo tanto, no pudimos lograr la muestra de pacientes deseada.

#### XIV. BIBLIOGRAFÍA

1. Kennedy DW, Hwang PH. Rhinology: diseases of the nose, sinuses, and skull base. New York (NY): Thieme 2012: pp425-38.
2. Roithmann R, Burman T, Wormald P. Endoscopic dacryocystorhinostomy. Braz J Otorhinolaryngol 2012;78(6):113-21.
3. Cavada M, Grayson J, Sacks R. Endoscopic dacryocystorhinostomy. Curr Otorhinolaryngol Rep 2019;7(2):141-6.
4. Cantor L, Rapuano C, Cioffi G. Fundamentals and principles of ophthalmology. San Francisco (CA): American academy of ophthalmology 2019: pp314.
5. Trimarchi M, Giordano A, Vinciguerra A, Danè G, Bussi M. Dacryocystorhinostomy: evolution of endoscopic techniques after 498 cases. Eur J Ophthalmol 2019;11-7.
6. Chen X, Liu Y. Efficacy of nasal endoscopic dacryocystorhinostomy for chronic dacryocystitis: a systematic review protocol of randomized controlled trial. Medicine 2019;98(12):1-4.
7. Celis-Aguilar E, Castro-Urquiza A, Escobar-Aispuro L, Alarid-Coronel J, Villanueva-Ramos N, Hernández-Castillo EN, et al. Endoscopic dacryocystorhinostomy with marsupialization of the lacrimal sac. F1000Research 2019;8:259-60.
8. López ZS, Pla AM. Dacriocistitis aguda neonatal (1996-2005). Rev Cuba Oftalmol 2006;19(2):1.
9. Roy D, Guevara N, Santini J, Castillo L. Endoscopic marsupialization of congenital nasolacrimal duct cyst with dacryocoele. Clin Otolaryngol Allied Sci 2002;27(3):167-70.
10. Flint PW, Haughey BH, Lund V, Niparko JK, Robbins KT, Lesperance MM. Cummings otolaryngology: head and neck surgery. 6ta. Ed. Philadelphia (Ph): Elsevier 2014: pp816-22.
11. Agramonte CI, Herrera SM, Gómez CC, Padilla CM. Efectividad de la cirugía ambulatoria en la dacriocistitis crónica. Rev Cuba Oftalmol 2004;17(1):1.
12. Robles-Bringas A. Experiencia en cirugía para dacriocistitis en el hospital general de México. Rev ex Oftalmo 2009;83(5):293-5.

13. Vico E, Benítez del Castillo JM, Giménez RA, Fernández C, García Sánchez J. Validación del índice de función lagrimal para el diagnóstico del ojo seco. *Arch Soc Esp Oftalmol* 2004;79(6):265-71.
14. Jin HR, Yeon JY, Choi MY. Endoscopic dacryocystorhinostomy: creation of a large marsupialized lacrimal sac. *J Korean Med Sci* 2006;21(4):719-23.
15. Yung MW, Hardman-Lea S. Analysis of the results of surgical endoscopic dacryocystorhinostomy: effect of the level of obstruction. *Br J Ophthalmol* 2002;86(7):792-4.
16. Kumar PB, Kumar M, Kumari S. A study of endoscopic endonasal dcr with silicone stenting. *J Evid Based Med Healthc* 2018;5(46):3187-91.
17. Kumar S, Mishra AK, Sethi A, Mallick A, Maggon N, Sharma H, et al. Comparing outcomes of the standard technique of endoscopic DCR with Its modifications: a retrospective analysis. *Otolaryngol Head Neck Surg* 2019;160(2):347-54.
18. Paik JS, Cho WK, Yang SW. Comparison of endoscopic revision for failed primary external versus endoscopic dacryocystorhinostomy. *Clin Experiment Ophthalmol* 2013;41(2):116-21.
19. Woog JJ, Kennedy RH, Custer PL, Kaltreider SA, Meyer DR, Camara JG. Endonasal dacryocystorhinostomy: a report by the american academy of ophthalmology. *Ophthalmol* 2001;108(12):2369-77.
20. Weidenbecher M, Hosemann W, Buhr W. Endoscopic endonasal dacryocystorhinostomy: results in 56 patients. *Ann Otol Rhinol Laryngol* 1994;103(5):363-7.
21. Mohamad S, Khan I, Shakeel M, Nandapalan V. Long-term results of endonasal dacryocystorhinostomy with and without stenting. *Ann R Coll Surg Engl* 2013;95(3):196-9.
22. Hartikainen J, Antila J, Varpula M, Puukka P, Seppä H, Grénman R. Prospective randomized comparison of endonasal endoscopic dacryocystorhinostomy and external dacryocystorhinostomy. *Laryngoscope* 1998;108(12):1861-6.
23. Huang J, Malek J, Chin D, Snidvongs K, Wilcsek G, Tumuluri K, et al. Systematic review and meta-analysis on outcomes for endoscopic versus external dacryocystorhinostomy. *Orbit Amst Neth* 2014;33(2):81-90.
24. Dolman PJ. Comparison of external dacryocystorhinostomy with nonlaser endonasal dacryocystorhinostomy. *Ophthalmol* 2003;110(1):78-84.

25. Jutley G, Karim R, Joharatnam N, Latif S, Lynch T, Olver JM. Patient satisfaction following endoscopic endonasal dacryocystorhinostomy: a quality of life study. *Eye* 2013;27(9):1084-9.
26. Cho K, Kim YD, Woo KI. Comparison of external and endoscopic dacryocystorhinostomy for distal canalicular or common canalicular obstruction: A retrospective study of 44 lacrimal systems. *Clin Otolaryngol* 2019;44(4):693-7.
27. Wormald PJ. Powered endoscopic dacryocystorhinostomy. *Laryngoscope* 2002;112(1):69-72.
28. Alañon FJ, Alañon MA, Martínez A, Cárdenas M. Dacriocistorrinostomía transcanalicular con láser diodo. *Arch Soc Esp Oftalmol* 2004;79(7):325-30.
29. Hiremath R, Satyamurthy KV, Kulkarni S, Jain A. Powered endoscopic dacryocystorhinostomy: raising the bar. *Off Sci J Delhi Ophthalmol Soc* 2019;29(4):44-7.
30. Sobhari H, Kumar SS, Saharan D, Gupta P, Nagar JK, Suresh BC, et al. A study of endonasal endoscopic dacryocystorhinostomy by posterior based mucosal flap technique without stent. *En IOSR-JDMS* 2017;11-21.
31. Fayet B, Katowitz WR, Racy E, Ruban JM, Katowitz JA. Endoscopic dacryocystorhinostomy: the keys to surgical success. *Ophthal Plast Reconstr Surg* 2014;30(1):69-71.
32. Unlu HH, Toprak B, Aslan A, Guler C. Comparison of surgical outcomes in primary endoscopic dacryocystorhinostomy with and without silicone intubation. *Ann Otol Rhinol Laryngol* 2002;111(8):704-9.
33. Marcet MM, Kuk AK, Phelps PO. Evidence-based review of surgical practices in endoscopic endonasal dacryocystorhinostomy for primary acquired nasolacrimal duct obstruction and other new indications. *Curr Opin Ophthalmol* 2014;25(5):443-8.
34. Yüce S, Akal A, Doğan M, Uysal İÖ, Müderris S. Results of endoscopic endonasal dacryocystorhinostomy. *J Craniofac Surg* 2013;24(1):11-2.
35. Dave TV, Mohammed FA, Ali MJ, Naik MN. Etiologic analysis of 100 anatomically failed dacryocystorhinostomies. *Clin Ophthalmol Auckl NZ* 2016;10:1419-22.
36. Masegur H, Trias E, Ademà JM. Endoscopic dacryocystorhinostomy: modified technique. *Otolaryngol Head Neck Surg* 2004;130(1):39-46.
37. López ZS, Pla AM. Dacriocistitis aguda neonatal (1996-2005). *Rev Cuba Oftalmol*. 2006;19(2):1.

38. Ali MJ, Psaltis AJ, Bassiouni A, et al.: Long-term outcomes in primary powered endoscopic dacryocystorhinostomy. *Br J Ophthalmol.* 2014; 98(12): 1678–80.

## XV. ANEXOS

### 15.1 Productos

Este trabajo fue expuesto en formato de cartel en el séptimo encuentro de alta especialidad de medicina “Obesidad: la epidemia del siglo XXI” febrero 2020

Expuesto como trabajo libre en el “1er Concurso de Trabajos de Investigación en Servicios de Otorrinolaringología y Cirugía de Cabeza y Cuello”, en marzo 2021.

### 15.2 Aspectos éticos

El protocolo fue sometido para evaluación y aprobación por parte del Comité de Investigación y por el comité de ética del Centro de Investigación y Ciencias de la Salud (CIDOCS) del Hospital Civil de Culiacán para la aprobación.

El número de registro del protocolo de investigación ante el Comité de Ética en Investigación del CIDOCS es: **096-2022**.

De acuerdo con los principios establecidos en la Declaración de Helsinki de la Asociación Médica Mundial sobre principios éticos para la investigación médica en seres humanos. El principio incorporado en esta declaración es que los médicos deben promover y garantizar la salud, el bienestar y los derechos de sus pacientes, incluidos los que participan en la investigación médica. El conocimiento y la conciencia del médico deben depender del desempeño de este deber. Basado en el principio de que toda investigación médica debe apegarse a normas éticas que promuevan y aseguren el respeto a todos los seres humanos y protejan su salud y derechos individuales. Debe entenderse que cualquier estudio médico en humanos debe realizarse solo cuando la importancia de su objetivo supere los riesgos y costos para los participantes del estudio. Además de proteger la privacidad y confidencialidad de las personas que participan en la encuesta y la seguridad de su información personal.

Conforme a la declaración de Helsinki el consentimiento informado en la investigación médica en seres humanos capaces de dar su consentimiento informado, cada participante posterior a recibir información adecuada acerca de los objetivos, métodos, fuentes de financiamiento, posibles

conflictos de interés, afiliación a instituciones del investigador, beneficios calculados, riesgos previsible e incomodidades derivadas de la investigación, de igual manera el participante debe saber que tiene derecho a participar o no en la investigación y de retirar su consentimiento en cualquier momento, sin represalias. También plantea el asegurarse que el individuo ha comprendido la información proporcionada.

En la fracción VII del artículo 2 de la Ley General de Salud establece que el derecho a la protección de la salud, tiene como finalidad, entre otras, el desarrollo de la enseñanza y la investigación científica y tecnológica para la salud.

Un estudio de cohortes se define como un estudio epidemiológico, observacional, longitudinal, analítico y retrospectivo que compara la frecuencia de una enfermedad (o un resultado particular) entre dos grupos de población. Posiblemente, uno de ellos está expuesto a algunos elementos a los que el otro no está expuesto.

Sujeto a estas regulaciones, este estudio tiene como objetivo proteger la seguridad, la dignidad, el bienestar y los derechos de los participantes.

### **Justificación del estudio**

En nuestro hospital se reporta anualmente hasta 140 pacientes con diagnóstico inicial de dacriocistitis crónica entre la consulta de oftalmología y otorrinolaringología, requiriendo la mayoría una intervención quirúrgica. Tiene un mayor impacto en el adulto mayor, ya que ocasiona intenso dolor llegando a limitar sus actividades diarias.

Dado que la técnica de dacriocistorrinostomía externa es aún la técnica quirúrgica considerada de primera elección en los padecimientos de dacriocistitis crónica, se buscaron otras opciones quirúrgicas, enfocadas siempre en el beneficio de los pacientes.

Se investigó acerca de una técnica vía endoscópica intranasal en la cual no presente una cicatriz visible, además menores complicaciones intraoperatorias y postoperatorias, siempre considerando que los pacientes más afectados son los de edad avanzada, se decidió que fuera una técnica que demostrara una recuperación rápida y una pronta integración a su vida diaria.

Actualmente en nuestro hospital no se cuenta con estadística de cirugías no exitosas ni de complicaciones posterior a la misma. Debido a que no se cuenta con suficientes estudios al alcance nacional sobre este padecimiento, justifica nuestro estudio para conocer su prevalencia. Además,



este trabajo de investigación contribuye para ampliar los datos sobre este padecimiento y su mejor manejo, todo esto para tener mayor éxito quirúrgico.

### **Impacto en la población que participa en la investigación**

La población principalmente afectada por dacriocistitis crónica es al adulto mayor, con nivel socioeconómico bajo y mala higiene, además de antecedentes de obstrucción de la vía lagrimal.

Los pacientes diagnosticados con dacriocistitis crónica, presentan sintomatología molesta y en algunos casos es posible que afecte su calidad de vida debido al dolor y al lagrimeo constante. Este estudio beneficiara a la población ya que valora la efectividad de un tratamiento quirúrgico.

### **Pertinencia científica en el diseño y conducción del estudio**

La presente investigación, surge de la necesidad de establecer un tratamiento eficaz y lo menos invasivo para los pacientes con diagnóstico de dacriocistitis crónica, ya que el tratamiento quirúrgico de primera elección es la dacriocistorrinostomía externa. Con este estudio se pretende ofrecer otra alternativa de tratamiento quirúrgico al demostrar su efectividad en la persistencia de una fístula permeable con la técnica de marsupialización de saco lagrimal.

En nuestro hospital se reporta anualmente hasta 140 pacientes con diagnóstico inicial de dacriocistitis crónica entre la consulta de oftalmología y otorrinolaringología, requiriendo la mayoría una intervención quirúrgica. Tiene un mayor impacto en el adulto mayor, ya que ocasiona intenso dolor llegando a limitar sus actividades diarias.

La técnica de dacriocistorrinostomía externa es aún la técnica quirúrgica considerada de primera elección en los padecimientos de dacriocistitis crónica, aunado a esto, se pensó en buscar la efectividad de otras técnicas quirúrgicas, de manejo del otorrinolaringólogo, y así poder ofrecer otras alternativas de tratamiento quirúrgico para este padecimiento

Se investigó acerca de una técnica vía endoscópica intranasal en la cual no presente una cicatriz visible, además menores complicaciones intraoperatorias y postoperatorias, siempre considerando que los pacientes más afectados son los de edad avanzada, se decidió que fuera una técnica que demostrara una recuperación rápida y una pronta integración a su vida diaria.

Este estudio pretende establecer la efectividad de la dacriocistorrinostomía endoscópica con marsupialización de saco lagrimal y así ofrecer esta técnica quirúrgica como tratamiento quirúrgico de primera elección en los pacientes con diagnóstico de dacriocistitis crónica,

El conocimiento obtenido mediante esta investigación será para publicación de tesis y publicado a manera de artículo, con la finalidad de dar a conocer a la comunidad médica los hallazgos obtenidos.

### **Nivel de riesgo**

De acuerdo a lo estipulado por la Ley General de Salud en materia de investigación para la salud (publicado en el diario oficial de la federación el 24 febrero de 2014). El Artículo 17 considera como riesgo de investigación como la posibilidad de que los sujetos de investigación resulten perjudicados como resultado de la investigación inmediata o diferida.

Esta investigación se considera un estudio con riesgo mínimo ya que incluyen en estos los estudios retrospectivos que utilizan datos procedentes del expediente clínico.

### **Beneficios y riesgos**

Los beneficios obtenidos en esta investigación pretenden obtener los resultados para saber si una técnica quirúrgica utilizada de rutina para el paciente diagnosticado con dacriocistitis crónica es una técnica que puede resolver su padecimiento a corto y largo plazo

Los pacientes afectados con dacriocistitis crónica y operados por técnica endoscópica con marsupialización de saco lagrimal se beneficiarán ya que se investiga una técnica quirúrgica efectiva.

El aporte a los conocimientos sería asegurar una buena respuesta a su padecimiento con esta técnica quirúrgica.

### **Los riesgos a los expuestos los participantes:**

Los riesgos a los que fueron expuesto nuestros pacientes son mínimos.

### **Población vulnerable**

Los pacientes con dacriocistitis crónica son pacientes en un rango de edades desde los 40 a los 80 años, con mayor prevalencia en el adulto mayor y las personas con problemas obstructivos de la vía lagrimal por otras causas.

### 15.3 Codificación de los datos

CODIFICACIÓN	
<b>Sexo</b>	1 = Femenino
	2 = Masculino
<b>Antecedentes personales patológicos de importancia (APPI)</b>	1 = No
	2 = Trauma
	3 = Infección
	4 = Dacriocistorrinotomía
	5 = Dacriointubación
	6 = Cirugía ocular previa
	7 = Úlcera con fístula
	8 = Dacriostenosis congénita
	9 = Tumoración
	10 = Blefaritis y dacrioadenitis
	11 = Agenesia de puntos de lagrimales
<b>Cirugía ocular previa (COP)</b>	0 = Ninguna
	1 = Estrabismo / Exotropía
	2 = Glaucoma / Facoemulsificación
	3 = DCR previa
<b>Cirugía Unilateral / Bilateral</b>	4 = Facoemulsificación + Implante de LIO
	1 = Unilateral
	2 = Bilateral
	1 = Izquierdo
<b>Lado afectado (LA)</b>	2 = Derecho
	3 = Bilateral
	0 = Ninguno
<b>Diagnóstico previo a cirugía (DX PRE CX)</b>	1 = Dacriostenosis
	2 = Dacriocistitis crónica
	3 = Insuficiencia de vía lagrimal
	4 = Dacrioadenitis
	5 = Desviación septal
	6 = Dacriocistitis crónica + desviación septal
<b>Tratamiento inicial</b>	0 = No
	1 = Sí
<b>Tipo de tratamiento:</b>	0 = No
	1 = Sí
<b>Dilatación de punto lagrimal</b>	0 = No
	1 = Sí
<b>Antibiótico (AB)</b>	0 = No
	1 = Sí
<b>Vía oral (VO):</b>	0 = No
	1 = Sí

<b>Intravenoso (IV):</b>	0 = No
	1 = Sí
<b>Gotas (G):</b>	0 = No
	1 = Sí
<b>Tópico (T):</b>	0 = No
	1 = Sí
<b>Masaje</b>	0 = No
	1 = Sí
<b>Signo de la fuente</b>	0 = No
	1 = Sí
<b>Tratamiento quirúrgico previo</b>	0 = No
	1 = Dacriocistorrinostomia
	2 = Dacriointubación
	3 = Cirugía de vías lagrimales no específica
<b>Tratamiento quirúrgico realizado</b>	1 = Dacriocistorrinostomia
	2 = Dacriocistorrinostomia + Cierre de herida
	3 = Dacriocistorrinostomia + exploración maxilar
	4 = Dacriointubación + Turbinectomia
	5 = Dacriocistorrinostomia + Septumplastia
	6 = Dacriointubación
	7 = Dacriocistorrinostomia + Cierre de fístula + Turbinectomia
	8 = Dacriocistorrinostomia + Sondaje contralateral
<b>Técnica Realizada</b>	
<b>Colocación de tubo Silastic (T CTS)</b>	0 = No
	1 = Sí
<b>Colgajo línea maxilar (se reseca) (T CLM)</b>	0 = No
	1 = Sí
<b>Retiro de hueso fresa (T RHF)</b>	0 = No
	1 = Sí
<b>Retiro de hueso Kerrison (T RHK)</b>	0 = No
	1 = Sí
<b>Retiro de hueso Kerrison + Fresado (T K+F)</b>	0 = No
	1 = Sí
<b>Apertura de saco (se marsupializa) (T ASM)</b>	0 = No
	1 = Sí
<b>Apertura de saco (se reseca) (T ASR)</b>	0 = No
	1 = Sí
<b>Médico que realizó (MR)</b>	1 = Dra. Celis / Dr. Perdomo
	2 = Dra. Celis / Dr. Sital
	3 = Dr. Solorzano / Dr. Perdomo
	4 = Dra. Celis
	5 = Dra. Celis / Dr. Acuña

	6 = Dra. Celis / Dr. Sotelo
	7 = Dr. Solorzano
<b>Complicaciones transoperatorias (COMP T)</b>	0 = No
	1 = Sí
	2 = Hemorragia
<b>Complicaciones postquirúrgicas (COMP POST)</b>	0 = No
	1 = Infección
	2 = Granuloma
	3 = Reestenosis
	4 = Reestenosis + Infección
	5 = Hemorragia
	6 = Rechazo al material
	7 = Patología oftalmológica
<b>Evolución</b>	0 = Mala
	1 = Buena
<b>Tiempo de seguimiento (TIEMP SEG)</b>	D = Días
	M = Meses
<b>Fecha Evo</b>	Fecha de evolución
<b>Endoscopia (endos)</b>	0 = No
	1 = Sí
<b>ASLE (Apertura de lagrimal evidente)</b>	0 = No
	1 = Sí
	2 = Sólo un lado
<b>Síntomas residuales + fistula permeable (SR + FP)</b>	0 = No
	1 = Sí
<b>Síntomas residuales (SR)</b>	0 = No
	1 = Secreción
	2 = Epífora
	3 = Dolor ocular + Epífora
<b>Resolución</b>	0 = No
	1 = Sí
	2 = Sí, con presencia de Silastic
	3 = Mejoría parcial, con Silastic
	4 = Mejoría parcial, sin Silastic
	5 = Mejoría, con férula u otra técnica dif a silastic
<b>Presencia de Silastic</b>	0 = No
	1 = Sí
<b>Tiempo con sonda (TCS)</b>	M = Meses

### 15.4 Vaciamiento de los datos

Folio	Fecha de cx	Edad	Sexo	APPI	COP	UNI/BI	LA	Dx pre cx	Fecha Dx
1	08/04/2016	42	1	1	0	1	1	1	05/01/2016
2	26/08/2016	75	1	1	0	2	3	2	15/12/2015
3	09/12/2016	46	1	3	0	1	1	4	25/11/2016
4	02/06/2017	48	2	1	0	1	1	2	04/05/2017
5	16/06/2017	80	1	6	4	2	3	3	03/03/2017
6	30/06/2017	11	2	1	0	1	1	1	05/08/2016
7	07/07/2017	56	1	10	0	1	1	4	18/09/2015
8	06/10/2017	69	2	1	0	2	3	3	23/01/2017
9	20/10/2017	73	1	1	0	1	2	2	29/06/2017
10	01/12/2017	71	1	1	0	1	1	1	05/02/2017
11	09/03/2018	60	1	1	0	1	1	1	30/07/2014
12	15/06/2018	70	1	6	2	2	3	1	07/05/2018
13	31/08/2018	80	2	1	0	1	1	2	14/05/2014
14	07/09/2018	64	2	1	0	2	3	1	25/06/2018
15	16/11/2018	69	1	1	0	1	2	1	16/11/2018
16	01/02/2019	74	1	6	3	2	3	1	29/05/2018
17	05/04/2019	36	1	4	0	1	2	1	28/08/2017
18	21/06/2019	53	1	1	0	2	3	2	14/12/2018
19	23/08/2019	76	1	1	0	1	1	2	27/03/2019
20	13/03/2020	73	1	4	3	2	3	2	31/10/2019

Folio	Tx inicial no qx	Dilatación punto lag	AB	AB VO	AB IV	AB G	AB T	Masaje	Signo fuente	Tx pre qx
1	0	0	0	0	0	0	0	0	1	0
2	1	0	1	1	0	1	0	0	0	0
3	1	0	1	1	0	1	0	0	0	0
4	1	0	1	1	0	1	1	0	0	0
5	0	0	0	0	0	0	0	0	0	0
6	1	0	0	0	0	1	0	0	0	0
7	1	0	1	1	0	1	0	0	0	0
8	1	0	1	0	0	1	1	1	0	0
9	1	0	1	0	0	1	1	0	0	0
10	1	0	1	1	0	1	0	0	0	0
11	1	0	1	0	0	1	0	1	0	0
12	0	0	0	0	0	0	0	0	0	0

13	1	0	1	0	0	1	0	0	0	0
14	0	0	0	0	0	0	0	0	0	0
15	1	0	1	0	0	1	0	0	0	0
16	1	0	1	0	0	1	0	0	0	0
17	1	0	1	1	0	0	0	1	0	1
18	1	0	1	0	0	1	1	0	0	0
19	1	0	1	0	0	1	0	0	0	0
20	1	0	1	1	0	0	0	0	0	1

Folio	Cx	Nombre cx	T CTS	T CLM	T RHF	T RHK	T K + F	T ASM	T ASR	MR
1	1	1	1	1	1	0	0	1	0	1
2	1	1	1	1	1	0	0	1	0	1
3	1	1	1	1	0	1	0	1	0	1
4	1	1	1	1	1	1	1	1	0	4
5	1	1	1	1	1	1	1	1	0	1
6	1	1	1	1	0	1	0	1	0	4
7	1	1	1	1	0	1	0	1	0	4
8	1	1	1	1	1	1	1	1	0	1
9	1	5	1	1	1	1	1	1	0	4
10	1	1	1	1	0	1	0	1	0	4
11	1	1	1	1	0	1	0	1	0	1
12	1	1	1	1	0	1	0	1	0	1
13	1	5	1	1	0	1	0	1	0	1
14	1	1	1	1	0	1	0	1	0	4
15	1	1	1	1	1	0	0	1	0	4
16	1	5	1	1	0	1	0	1	0	4
17	1	1	1	1	0	1	0	1	0	4
18	1	1	1	1	0	1	0	1	0	4
19	1	1	0	1	1	0	0	1	0	4
20	1	1	1	1	0	1	0	1	0	1

Folio	COMP T	COMP POST	EVO	Tiempo seg (Meses)	Endoscopia	ASLE	SR	Resolución	Silastic
1	0	0	1	13	1	1	0	1	0
2	0	0	1	35	1	1	0	1	0
3	0	0	0	5	1	1	2	1	1



4	0	0	1	3	1	1	0	2	1
5	0	0	1	12	1	1	0	1	0
6	0	0	1	11	1	1	0	1	0
7	0	0	1	23	1	1	0	1	0
8	0	0	0	7	1	1	2	4	0
9	0	0	0	7	1	1	1	1	0
10	0	3	0	6	1	1	2	4	0
11	0	0	1	17	1	1	0	1	0
12	0	0	0	12	1	1	2	1	0
13	0	0	0	6	1	1	1	1	0
14	0	2	1	11	1	1	0	1	0
15	0	0	1	11	1	1	0	1	0
16	2	7	0	6	1	0	3	4	0
17	0	2	1	6	1	1	0	2	1
18	0	6	1	3	1	1	0	3	1
19	0	0	1	5	1	0	0	5	0
20	0	0	1	3	1	1	0	2	1

## **15.5 Conflictos de interés**

No existe conflictos de interés en este trabajo de tesis realizado.

## **XVI. SIGLAS Y ABREVIACIONES**

Antecedentes personales patológicos de importancia (APPI)

Antibiótico (AB)

Apertura de saco (marsupialización) (T ASM)

Apertura de saco (se reseca) (T ASR)

Cirugía ocular previa (COP)

Colgajo línea maxilar (se reseca) (T CLM)

Colocación de tubo Silastic (T CTS)

Complicaciones postquirúrgicas (COMP POST)

Complicaciones transoperatorias (COMP T)

Dacriocistorrinostomía (DCR)

Diagnostico (Dx)

Diagnóstico previo a cirugía (DX PRE CX)

Evolución (EVO)

Gotas (G)

Intravenoso (IV)

Lado afectado (LA)

Médico que realizó (MR)

Retiro de hueso fresa (T RHF)

Retiro de hueso Kerrison (T RHK)

Retiro de hueso Kerrison + Fresado (T K+F)

Síntomas residuales (SR)

Síntomas residuales + fistula permeable (SR + FP)

Tiempo con sonda (TCS)

Tiempo de seguimiento (TIEMP SEG)

Tópico (T)

Vía oral (VO)